



ВРОЖДЕННЫЕ ПОРОКИ СЕРДЦА У ДЕТЕЙ

Гемодинамические нарушения при различных ВПС

§ Шунты

§ Смешанные пороки

§ Пороки, обусловленные
препятствием кровотоку

§ Пороки с регургитацией

Шунты

- § Внутрисердечные сообщения между камерами сердца или внесердечные сообщения между системными и легочными артериями (ДМПП, ДМЖП, ОАП, Тетрада Фалло, стеноз ЛА с ДМЖП)
- § Направление сброса крови через шунт зависит от относительного сопротивления кровотоку на каждой стороне шунта, а также от диаметра шунта.

Шунты

Шунты с лево-правым сбросом

- § Увеличение легочного кровотока, приводящее к прогрессивному увеличению легочного сосудистого сопротивления
- § Перегрузка объемом и недостаточность левого желудочка
- § Застой в легких

Шунты с право-левым сбросом

- § Увеличение сопротивления току крови из правого желудочка приводящее к системной гипоксемии и цианозу
- § Перегрузка давлением правого желудочка с развитием правожелудочковой недостаточности

Пороки со смешением кровотока

- § Эти пороки характеризуются нарушением отграничения между легочным и системным кровотоком (транспозиция магистральных сосудов, тотальный аномальный дренаж легочных вен, общий артериальный ствол, атрезия легочной артерии, единственный желудочек сердца)
- § Изменения в легочном и системном кровообращении происходят не последовательно, а параллельно
- § Соотношение легочного и системного кровотока зависит от системного и легочного сосудистого сопротивления и степени обструкции выходных трактов желудочков
- § Для таких пороков важно поддержание адекватного соотношения (1:1) между легочным и системным кровотоком в предоперационном периоде

Пороки с обструкцией кровотоку

§ Характеризуются перегрузкой давлением и дисфункцией желудочка, расположенного проксимальнее места обструкции (аортальный стеноз, стеноз легочной артерии, коарктация аорты)

Пороки с регургитацией

- § Редко бывают изолированными (аномалия Эбштейна), чаще являются частью сложных ВПС (Атрио-вентрикулярная коммуникация и др.)
- § Патофизиологически характеризуются перегрузкой объемом соответствующего желудочка
- § Прогрессирование регургитации приводит к дилатации и недостаточности желудочка

ВПС с гемодинамикой единственного желудочка сердца

Широкий спектр ВПС, ассоциированных атрезией атриовентрикулярного или полулунного клапанов, имеющих полное смешение системного и легочного возвратов на предсердном или желудочковом уровне (единственный желудочек сердца, синдром гипоплазии левых отделов сердца, атрезия трехстворчатого клапана, тетрада Фалло с атрезией легочной артерии, общий артериальный ствол, и др.)

ВПС с гемодинамикой единственного желудочка сердца

- § Выброс из желудочка сердца распределяется между двумя параллельными кругами циркуляции и представляет сумму системного и легочного кровотоков
- § Доля выброса из желудочков определяется относительным сопротивлением кровотоку в каждом из кругов
- § Сопротивление легочному кровотоку определяется
 - ı Степенью анатомической обструкции в системе легочной артерии
 - ı Легочным сосудистым сопротивлением
 - ı Легочным венозным и левопредсердным давлением
- § Сопротивление системному кровотоку определяется
 - ı Степенью анатомической обструкции в аорте
 - ı Системным сосудистым сопротивлением

ВПС с гемодинамикой единственного желудочка сердца

- § При данном типе ВПС существует параллельная циркуляция в большом и малом круге кровообращения
- § Приемлемый баланс между легочным и системным кровотоком обеспечивает достаточный легочный кровоток для доставки кислорода тканям и предупреждает объемную перегрузку единственного желудочка сердца
- § Так как легочная венозная сатурация равна 95-100%, а смешанная венозная сатурация 60%, при артериальной сатурации 75-80%, соотношение легочного и системного кровотока ($Q_p:Q_s$) составляет 1:1
- § До оперативного лечения ЕЖС терапевтические маневры должны быть направлены на «сбалансирование» циркуляции и достижения $Q_p/Q_s=1,0$

Дуктус-зависимые ВПС

- § ВПС с дуктус-зависимым легочным кровотоком (тетрада Фалло, атрезия легочной артерии, атрезия трехстворчатого клапана)
- § ВПС с дуктус-зависимым системным кровотоком (критический стеноз аорты, критическая коарктация аорты, перерыв дуги аорты, синдром гипоплазии левых отделов сердца)
- § Необходимо титрование P_d E1, E2 для поддержания открытого ОАП

Критический порок сердца

- § Быстрое прогрессирование сердечной недостаточности и развитие синдрома низкого сердечного выброса
- § Развитие декомпенсированного метаболического ацидоза
- § Развитие синдрома полиорганной недостаточности
- § Если не проводится экстренная терапия или не выполняется оперативное вмешательство, ребенок погибает в течение первых дней или недель жизни.

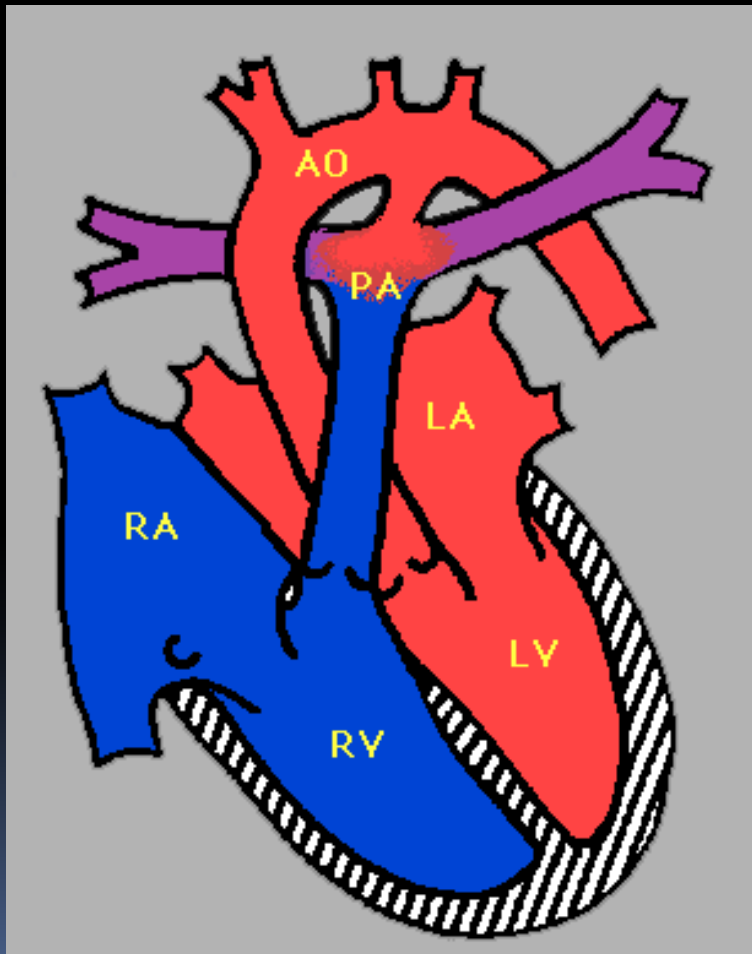
ВПС, требующие экстренной коррекции

- § ОАП у недоношенных новорожденных
- § Тетрада Фалло с атрезией ЛА, критический стеноз ЛА
- § Синдром гипоплазии правых отделов сердца (гипоплазия или атрезия трехстворчатого клапана, правого желудочка, клапана и/или ствола легочной артерии)
- § Критическая коарктация аорты, перерыв дуги аорты

ВПС, требующие экстренной коррекции

- § Синдром гипоплазии левых отделов сердца (гипоплазия или атрезия митрального клапана, левого желудочка, стеноз или атрезия аортального клапана с или без гипоплазии восходящей аорты)
- § Тотальный аномальный дренаж легочных вен
- § Транспозиция магистральных сосудов
- § Общий артериальный ствол
- § Любой другой порок, сопровождающийся критическим стенозом легочной артерии или аорты, коарктацией или перерывом дуги аорты

Открытый артериальный проток



- § Элемент фетального кровообращения
- § Как правило перестает функционировать в течение первых суток жизни
- § Наиболее тяжело протекает у недоношенных новорожденных

Клинические признаки

- § Тахипноэ, респираторный дистресс
- § Систоло-диастолический «машинный» шум, лучше всего выслушивается во втором межреберьи слева
- § «Подпрыгивающий пульс»
- § Большая систоло-диастолическая разница АД

Клиническое течение

§ ОАП у недоношенных новорожденных

- ú Гиперволемиа малого круга кровообращения (невозможность смягчения параметров ИВЛ и перевода на спонтанное дыхания)
- ú Системная гипоперфузия (угроза развития некротического энтероколита, преренальной почечной недостаточности)

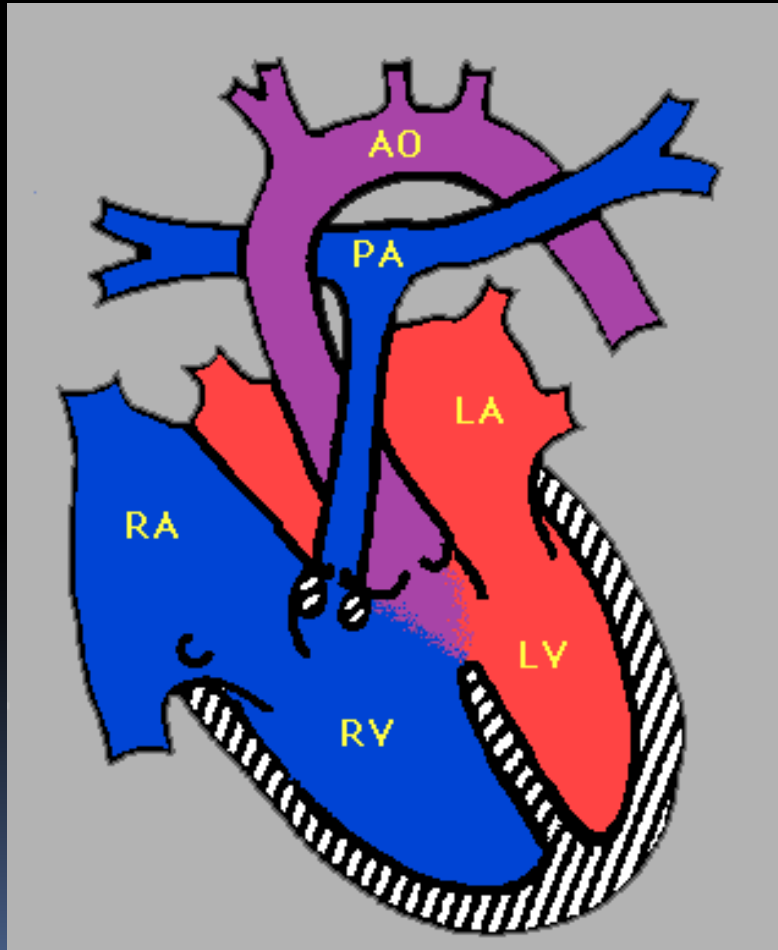
§ ОАП у доношенного новорожденного

- ú Гиперволемиа малого круга кровообращения

Варианты лечения

- § Внутривенное введение ингибиторов простагландина (индометацин, ибупрофен)
- § Схема введения индометацина: 0,2 мг/кг-0,1 мг/кг-0,2 мг/кг каждые 12 ч
- § Применяется у недоношенных новорожденных
- § Эффективность лечения более 80%
- § В случае неэффективности хирургическое лечение – клипирование ОАП

Тетрада Фалло



§ «Тетрада»

- ú стеноз выходного тракта правого желудочка
- ú дефект межжелудочковой перегородки
- ú декстрапозиция аорты,
- ú гипертрофия правого желудочка

§ Некоторые анатомические варианты порока (ТФ с АЛА) являются дуктус-зависимыми

Основные клинические признаки

- § Как правило цианоз проявляется после неонатального периода
- § Если цианоз проявляется через несколько часов после рождения:
 - ı порок может быть дуктус-зависимым
 - ı может сочетаться с атрезией легочной артерии
- § Клинические признаки напрямую связаны со степенью обструкции выходного тракта правого желудочка
- § Систолический шум слева от грудины на основании сердца (уменьшается по мере прогрессирования порока)
- § На рентгенограмме органов грудной клетки сердце в виде башмачка (гипоплазия легочной артерии, гипертрофия правого желудочка), обедненный легочной рисунок
- § На ЭКГ выявляется отклонение оси сердца вправо, гипертрофия правого желудочка

Цианотический приступ

§ Причины развития:

- ı Спазм выходного отдела правого желудочка
- ı Снижение системного сосудистого сопротивления (провоцируется гиповолемией, дегидратацией)

§ Приступ часто возникает во время беспокойства ребенка, после еды, после акта дефекации

§ Возникшая гипоксемия стимулирует дыхательный центр, вызывает развитие гиперпноэ (частые, глубокие вдохи), что приводит к увеличению присасывающего действия грудной клетки, увеличению системного возврата в правые отделы сердца и увеличивает сброс крови справа-налево через ДМЖП

§ Терапия направлена на снижение сосудистого сопротивления в малом круге кровообращения и повышения системного сосудистого сопротивления

Лечение цианотического приступа

1. Успокоить ребенка, желательно без назначения фармакологических препаратов (мидазолам, морфин)
2. Обеспечить подачу кислорода через назальные канюли или лицевую маску, во время тяжелого продолжительного приступа может потребоваться вспомогательная вентиляция легких мешком АМВU
3. Knee-chest position (увеличивает системное сосудистое сопротивление, уменьшает право-левый сброс крови через ДМЖП)
4. Волемиическая нагрузка 10-20 мл/кг кристаллоидного или коллоидного раствора
5. Вазопрессор – фенилэфрин 1-10 мкг/кг
6. Для профилактики возникновения одышечного цианотического приступа назначаются бета-блокаторы (пропранолол, начальная доза 1 мг/кг/сут)

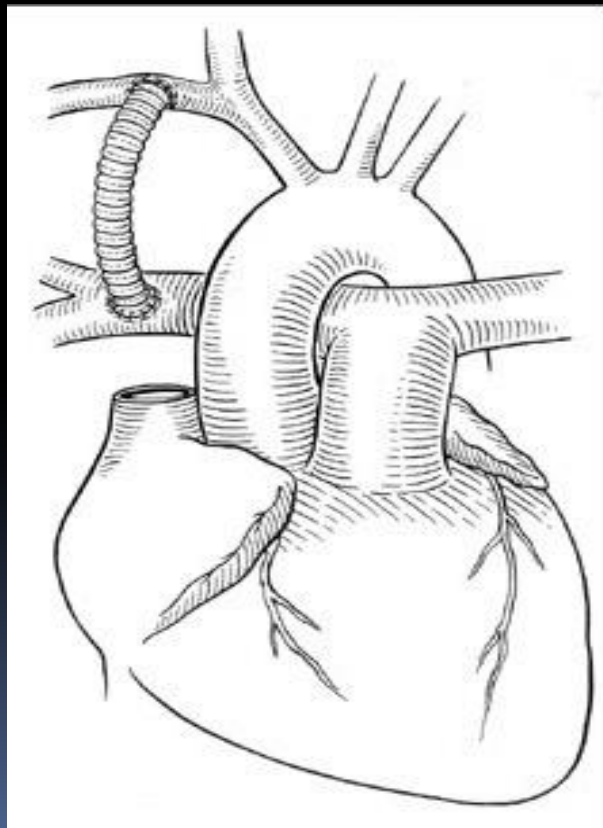
Хирургическое лечение

§ Зависит от индивидуальной анатомии порока, может состоять из одного или двух этапов

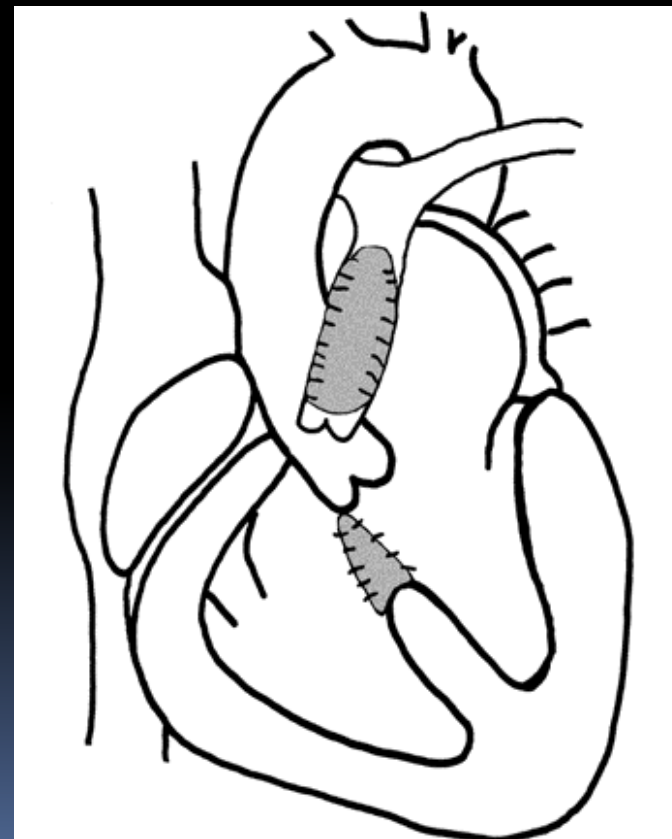
- ı 1-й этап – анастомоз по Блелоку (шунт между подключичной артерией и ветвью легочной артерии для обеспечения адекватного легочного кровотока)
- ı 2-ой этап – радикальная коррекция (устранение стеноза ВОРЖ, закрытие ДМЖП), как правило, выполняется в течение первого года жизни)

Хирургическое лечение Тетрады Фалло

Паллиативная операция



Радикальная коррекция



Управление кровотоком у пациентов после наложения аорто-легочного анастомоза

- § Нормальная сатурация должна поддерживаться в пределах 75-85%
- § Сатурация $>85\%$ свидетельствует о гиперциркуляции малого круга кровообращения, терапевтические вмешательства должны быть направлены на увеличение давления в МКК и/или уменьшение давления в БКК
- § Сатурация $<75\%$ свидетельствует о гипоциркуляции малого круга кровообращения, терапевтические вмешательства должны быть направлены на снижение давления в МКК и/или повышение давления в БКК

Принципы ИВЛ у детей после наложения анастомоза по Блелоку

- § Начальный режим ИВЛ – SIMV или любой другой режим с контролем по объему
- § V_t 8-10 мл/кг, ЧД возрастная
- § PEEP 4-5 мм рт. ст.
- § Начальный FiO_2 21%
- § pCO_2 в артерии 35-45 мм рт. ст.
- § Сатурация в пределах 75-85%.
- § Если pO_2 в артерии <35 мм рт ст или сатурация <70% – FiO_2 постепенно повышается до 30% и более
- § Сатурация >85% крайне нежелательна, поскольку приводит к развитию отека легких и увеличению СН за счет снижения легочного сосудистого сопротивления, увеличения объема сброса и увеличения венозного возврата в левый желудочек
- § После экстубации следует избегать назначения кислорода через маску или назальные канюли

Факторы, влияющие на легочное сосудистое сопротивление

Увеличение

- § Повышение среднего внутригрудного давления (высокое РЕЕР (8-10 mbar))
- § Гиперкапния (следует избегать развития ацидоза из-за его кардиодепрессивного действия)
- § Низкая FiO₂ (21%)

Уменьшение

- § Уменьшение среднего внутригрудного давления
- § Гипокапния
- § Повышение FiO₂ во вдыхаемой смеси

Факторы, влияющие на системное сосудистое сопротивление

Уменьшение

§ Артериолодилляторы

- Нитропруссид,
начальная доза

0,5 мкг/кг/мин

- Эналаприл,
начальная доза

0,1 мг/кг/сут

Увеличение

§ Вазопрессоры

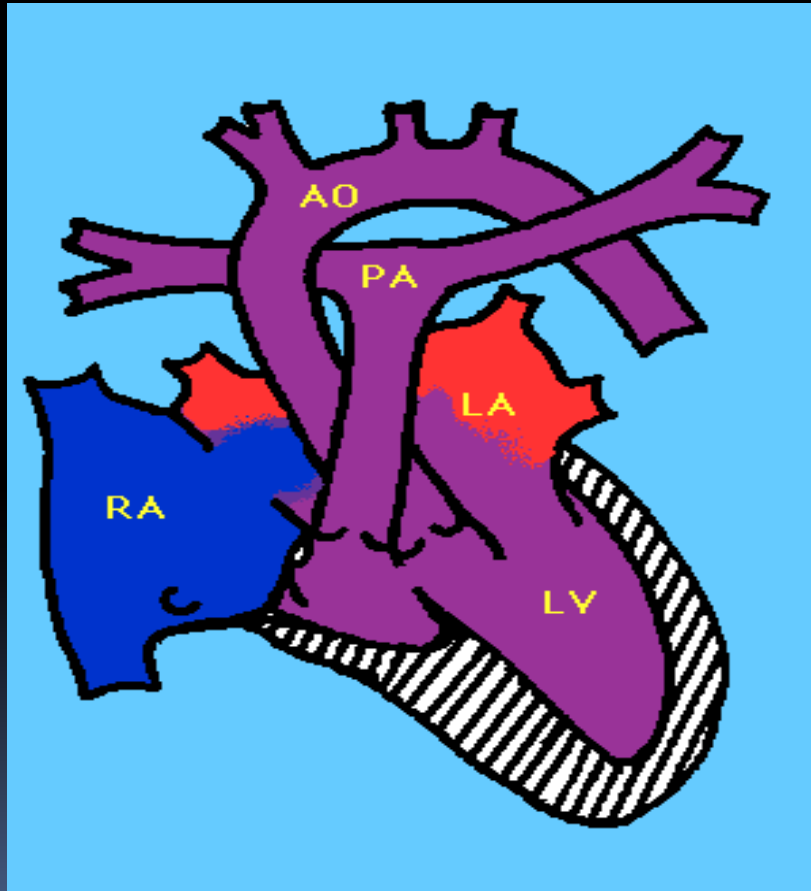
- Норэпинефрин,
начальная доза

0,05 мкг/кг/мин

- Фенилэфрин,
начальная доза

1 мкг/кг/мин

Атрезия трехстворчатого клапана



- § Нарушение развития трехстворчатого клапана, результатом которого является отсутствие сообщения между правым предсердием и правым желудочком
- § Сочетается с гипоплазией ПЖ, ДМПП, ДМЖП, стенозом ЛА
- § Необходимым условием для выживания является наличие ДМПП, ДМЖП или ОАП (дуктус-зависимый порок)

Основные клинические признаки

- § Цианоз, как правило присутствует с момента рождения
- § Цианотические приступы из-за уменьшенного легочного кровотока
- § Если ДМЖП большой может рано развиваться сердечная недостаточность из-за большого лево-правого сброса
- § Задержка роста
- § Грубый систолический шум, выслушивающийся вдоль левого края грудины
- § На рентгенограмме органов грудной клетки – сердце в форме башмачка, обедненный легочный рисунок
- § На ЭКГ – увеличение правого предсердия, гипертрофия левых отделов сердца

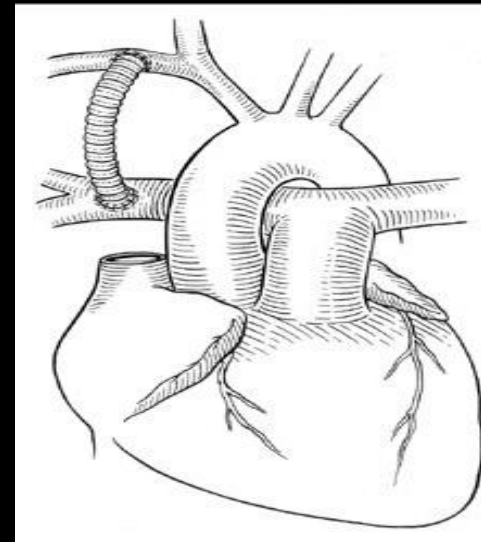
Оперативное лечение

- § Состоит из 3-х этапов
- § Целью на 1-м этапе является обеспечение адекватного легочного кровотока, уменьшение гипоксемии
- § Целью 2-го и 3-го этапов коррекции является перенаправление системного возврата непосредственно в легочный круг циркуляции

Хирургическое лечение порока

§ 1-й этап

- ¡ Анастомоз по Блелоку, центральный аорто-легочный шунт
- ¡ Бандирование легочной артерии, у больных с резко увеличенным легочным кровотоком (при наличии большого ДМЖП с выраженным лево-правым сбросом)

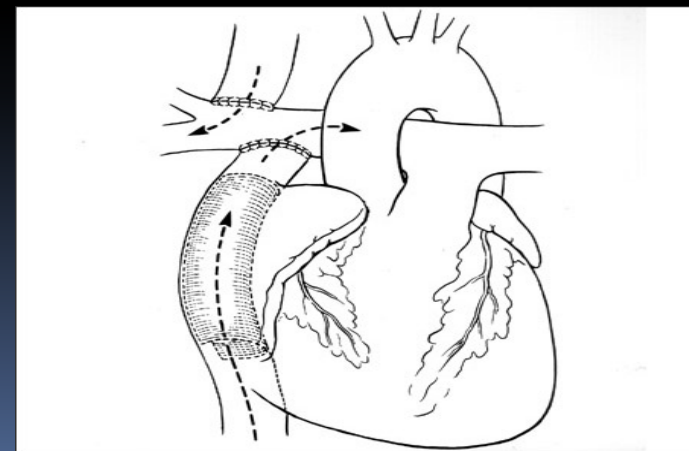


§ 2- этап

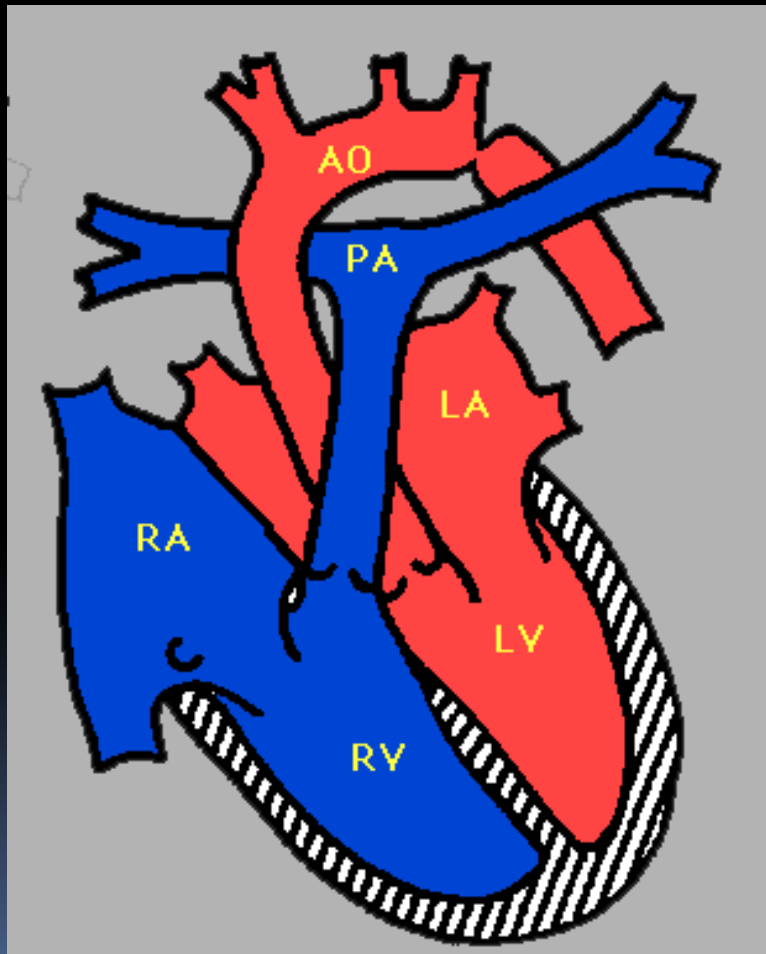
- ¡ Операция Глена (Гемифонтена)

§ 3-й этап

- ¡ Операция Фонтена



Коарктация аорты

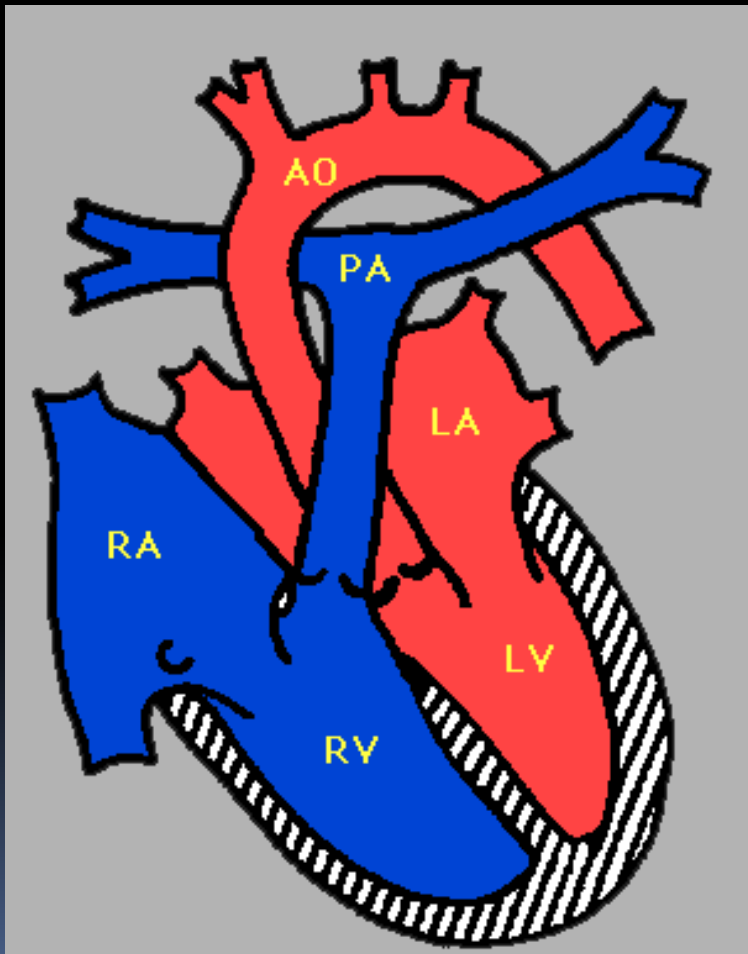


- § Может проявляться в разные сроки жизни
- § У новорожденных часто проявляется критической обструкцией (дуктус-зависимый порок)
- § Клинически проявляется ослабленным пульсом на бедренных артериях, гипертензией верхней части туловища, дифференцированным цианозом

Критическая коарктация аорты у новорожденных

- § Это дуктус-зависимый порок
- § Кровоток в нижней части тела осуществляется через ОАП, его закрытие приводит к быстрому развитию метаболического ацидоза, почечной недостаточности, органной гипоперфузии и гибели ребенка
- § Требуется титрование простагландина для обеспечения адекватного системного кровотока с последующим экстренным оперативным лечением порока
- § Оперативное лечение заключается в резекции участка коарктации и наложения анастомоза конец-в-конец

Стеноз аорты



§ Клапанный

§ Подклапанный

§ Надклапанный

§ Может проявляться в любом возрасте, у 10% детей развивается критический Ао стеноз в течение первого года жизни

Новорожденные с критическим стенозом Аорты

- § Это дуктус-зависимый порок
- § Ухудшение состояния связано с закрытием артериального протока, необходимо титрование простагландина для поддержания его открытым
- § Необходимо избегать гипероксии и гипокарбии для поддержания адекватного баланса между легочным и системным кровотоком
- § Желаемый уровень сатурации 75-85%
- § При необходимости волемиическая нагрузка
- § Кардиотоническая поддержка при наличии гипотензии и исключении гиповолемии

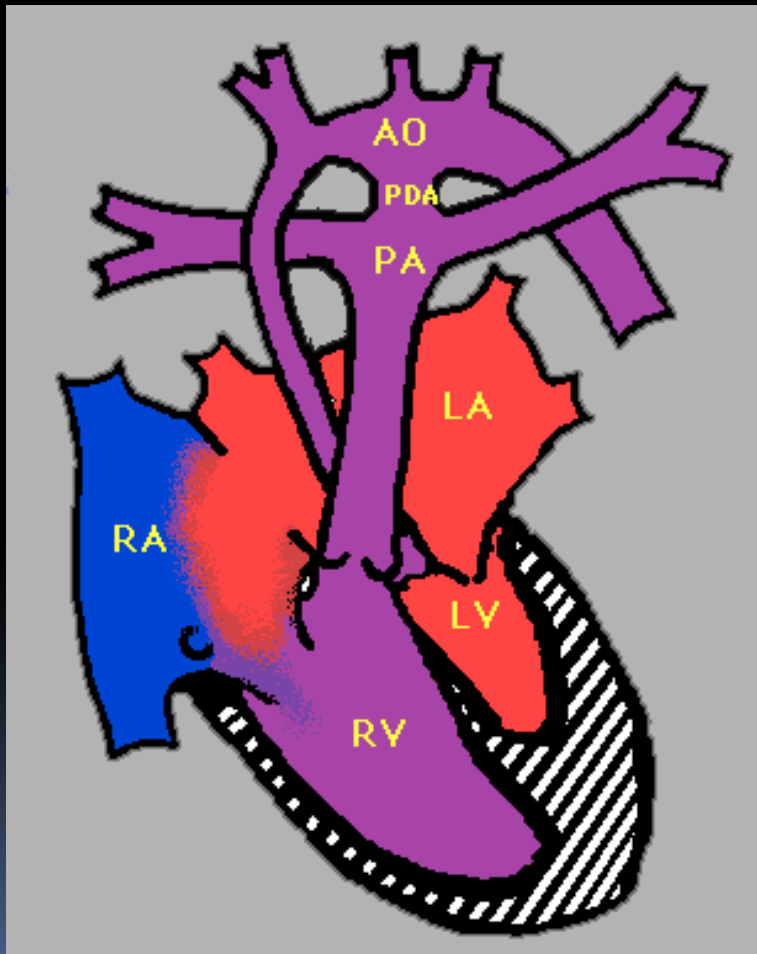
Основные клинические признаки

- § Признаки недостаточности левого желудочка проявляются в первые недели жизни:
 - ı Респираторный дистресс
 - ı Признаки системной гипоперфузии (слабая периферическая пульсация, метаболический ацидоз, снижение диуреза, необструктивная мезентериальная ишемия, гипотензия)
- § На рентгенограмме органов грудной клетки – кардиомегалия, усилен легочный рисунок (застой крови в малом круге кровообращения)
- § На ЭКГ – гипертрофия левого желудочка

Варианты лечения

- § У новорожденных детей с критическим клапанным стенозом аорты проводится процедура эндоваскулярной баллонной дилатации клапана
- § Если створки клапана кальцифицированы или присутствует выраженная аортальная недостаточность
 - ı Протезирование аортального клапана
 - ı Операция Росса (пересадка клапана легочной артерии в позицию аортального клапана)

Гипоплазия левых отделов сердца



§ Проявляется:

- ú гиперволемией малого круга кровообращения
- ú системной гипоперфузией
- ú Цианозом

§ Это дуктус-зависимый порок

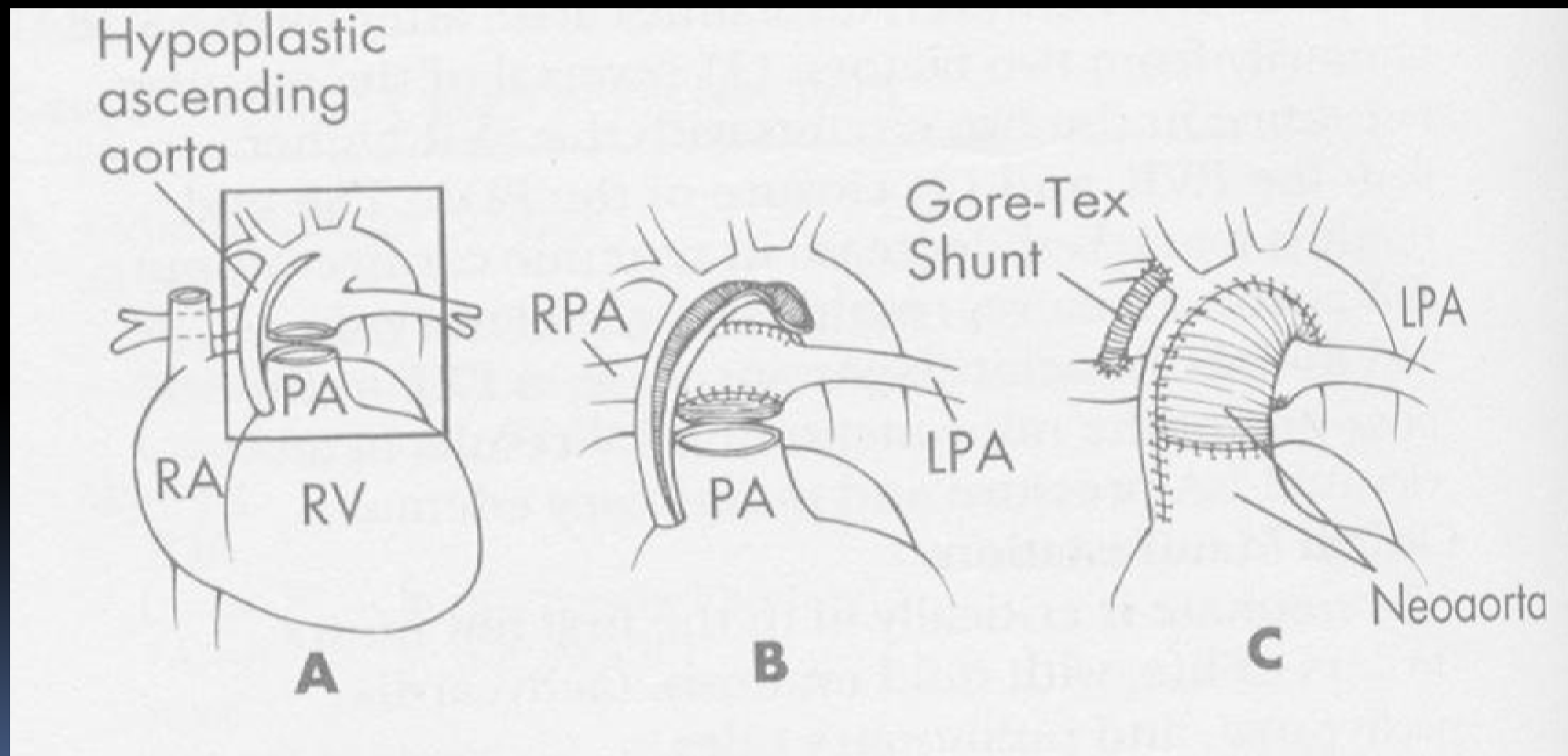
Основные клинические признаки

- § При рождении ребенок может выглядеть абсолютно здоровым, однако как только ОАП начинает закрываться появляется бледность кожных покровов, признаки плохой периферической перфузии (слабая периферическая пульсация, мраморность кожи, увеличение времени заполнения капилляров, артериальная гипотензия)
- § Нет специфического шума, связанного с пороком
- § На рентгенограмме органов грудной клетки – кардиомегалия, усиленный легочной рисунок
- § На ЭКГ – гипертрофия правых отделов сердца

Принципы терапии до операции

- § Необходимо титрование простагландина для поддержания проходимости ОАП
- § Необходимо поддержание баланса между системным и легочным кровотоком, приемлемая сатурация 75-85%
- § Характерна гиперволемиа малого круга кровообращения
- § Следует избегать гипероксии и гипокарбии

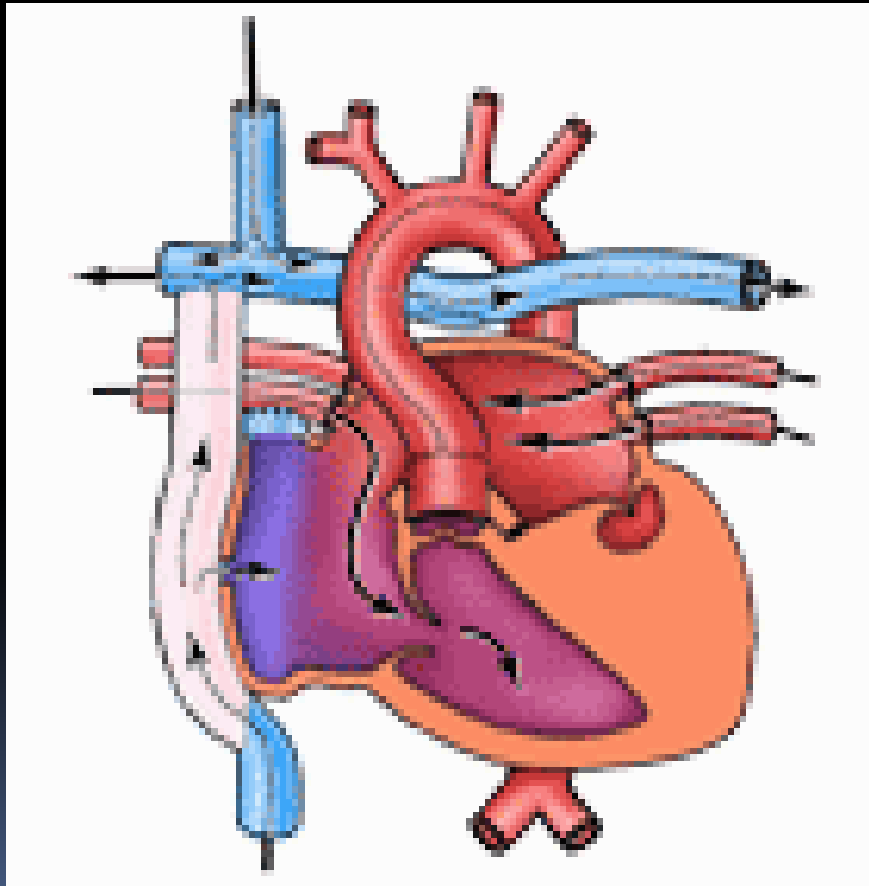
Операция Норвуда, I стадия



Операция Норвуда, II стадия

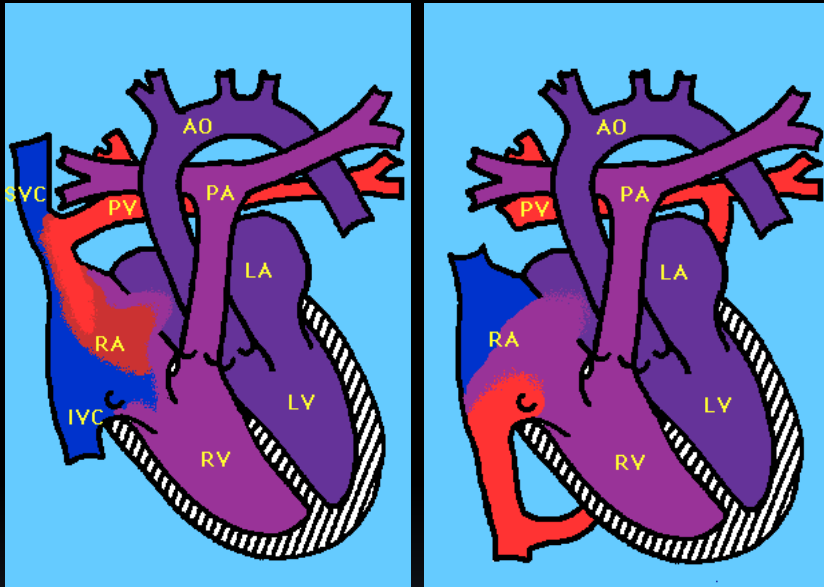
- § Модифицированный бинаправленный шунт по Глену (анастомоз между верхней полой веной и легочной артерией)
- § Выполняется в возрасте 6 мес.-1 год жизни

Операция Норвуда, III стадия



- § Операция Фонтена (анастомоз между нижней полый веной и легочной артерией)
- § Выполняется в промежутке 1,5-2 года
- § Психомоторное развитие ребенка на нижней границе нормы с плохим объемом внимания
- § В 16-18 лет операция пересадки сердца

Тотальный аномальный дренаж легочных вен



- § Отсутствие сообщения между легочными венами и левым предсердием
- § Легочные вены сообщаются с правым предсердием напрямую или через вены, впадающие в правое предсердие (верхняя полая вена, безымянная вена, коронарный синус венозный проток)
- § Необходимым условием для выживания является наличие ООП, ДМПП

Анатомические варианты порока

- § Супракардиальная форма – легочные вены соединяются с системным кровотоком через верхнюю полую вену (наиболее распространенный вариант)
- § Кардиальная форма – легочные вены соединяются с правым предсердием непосредственно или через коронарный синус
- § Инфрадиафрагмальная форма – легочные вены соединяются в общую легочную вену, которая спускается вниз под диафрагму и впадает в венозный проток или портальную вену
- § Смешанная форма – часть легочных вен присоединяется к системной циркуляции в одном месте, а часть в другом (наименее распространенный вариант)

Основные клинические признаки

- § Цианоз с рождения, усиливается при крике, кормлении
- § Прогрессирующая сердечная недостаточность
- § Часто сочетается с синдромом полисплении, асплении
- § Мягкий систолический шум вдоль левого края грудины
- § На рентгенограмме органов грудной клетки кардиомегалия, при супракардиальной форме – сердце в форме снеговика
- § ЭКГ расширение правого предсердия, гипертрофия правого желудочка

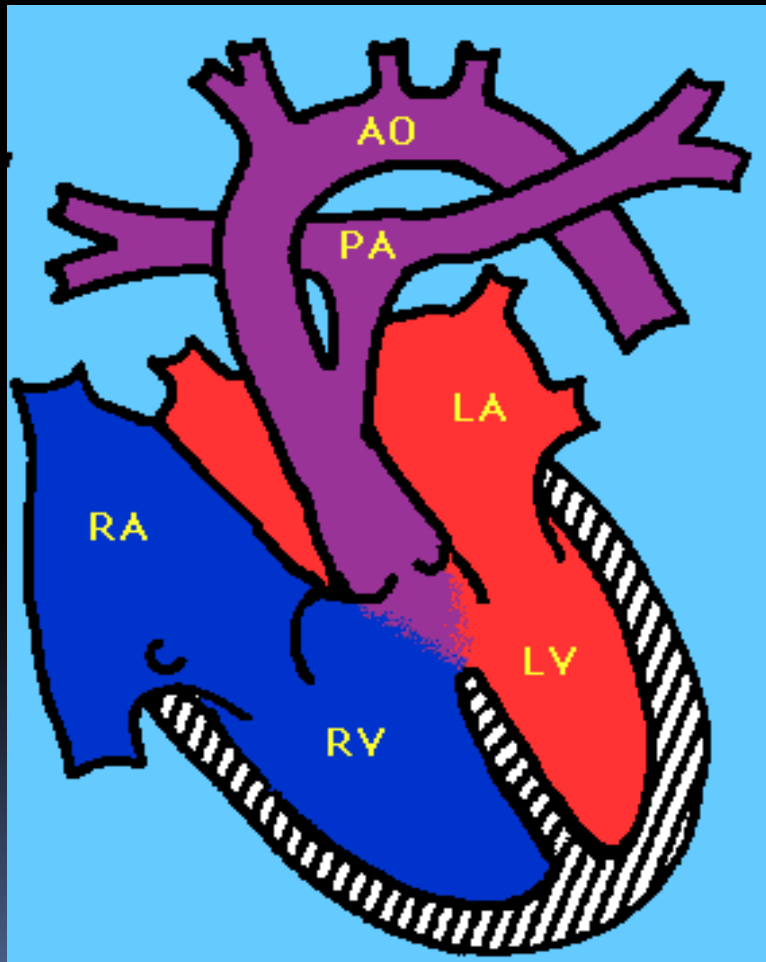
Основные клинические признаки

- § Это не дуктус-зависимый порок, однако титрование простагландина показано для улучшения смешивания крови
- § Большое значение имеют анатомические обструкции, определяющие физиологию, клинику и прогноз порока
- § Они могут иметь место на уровне самих коллекторов, на уровне межпредсердной перегородки или быть связаны с внешним сдавлением

Хирургическое лечение

- § При наличии обструкции оттоку из легочных вен показана экстренная операция
- § Заключается в соединении легочных вен с левым предсердием и закрытии межпредсердного сообщения

Общий артериальный ствол



- § Выделяют IV типа ОАС
- § В 80% случаев сочетается с ДМЖП
- § Часто сопровождается недостаточностью тункального клапана
- § Часто сопровождается коарктацией аорты, прерывом дуги аорты

Общий артериальный ствол

- § Гемодинамически характеризуется резким увеличением легочного кровотока, объемной перегрузкой левого желудочка, перегрузкой давлением правого желудочка, недостаточность трупкального клапана усиливает объемную перегрузку желудочков
- § В связи с большим легочным кровотоком оксигенация крови не нарушается, сатурация составляет 90-96%
- § Быстро прогрессирует легочная гипертензия, исключение составляют анатомические варианты со стенозом легочных артерий
- § В более чем 90% случаев сопровождается развитием критических состояний у новорожденных и грудных детей

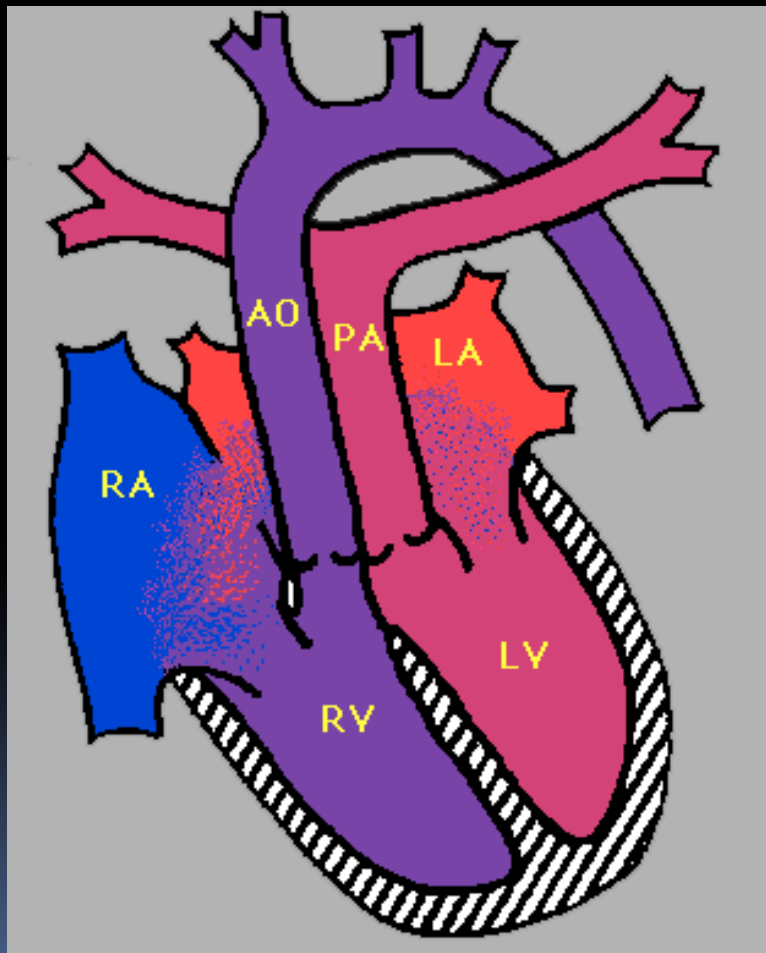
Клинические проявления

- § Тахикардия, тахипноэ, одышка
- § На рентгенограмме увеличена тень сердца, усилен легочный рисунок, признаки интерстициального отека легких
- § Систолический шум в II-IV межреберье слева от грудины, диастолический шум недостаточности трупкального клапана вдоль левого края грудины

Оперативное лечение

- § Заключается в отделении легочных артерий от артериального ствола и их соединении с правым желудочком, закрытии ДМЖП
- § У части больных необходима также пластика или протезирование трупкального клапана вследствие его недостаточности

Транспозиция магистральных сосудов



- § Параллельная циркуляция
- § Обязательным условием является смешивание крови на предсердном или желудочковом уровне (ООО, ДМЖП)
- § Это дуктус-зависимый порок
- § Выделяют
 - ú простую форму ТМС
 - ú ТМС с ДМЖП

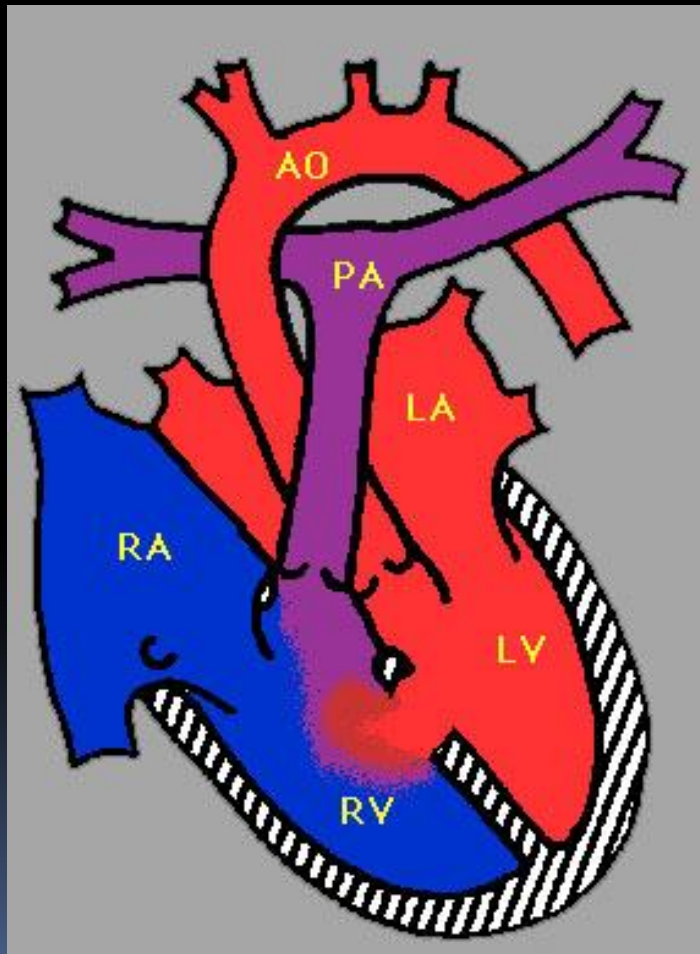
Основные клинические признаки

- § Различная степень цианоза с рождения (зависит от степени смешения крови)
- § Характерно тахипноэ без признаков респираторного дистресса
- § Часто при аускультации отсутствует шум, если только порок не сочетается с рестриктивным ДМЖП или стенозом легочной артерии
- § Сердечная недостаточность начинает прогрессировать начиная со 2-4 недели жизни
- § Характерна умеренная кардиомегалия, аномальная форма сердца («яйцо на боку»), при увеличении легочного кровотока усиление легочного рисунка

Лечение

- § Необходимо титрование простагландина E1 для поддержания открытого артериального протока, желаемый уровень сатурации 75-85%, следует избегать гипероксии, гипервентиляции
- § Тяжелая гипоксемия, сохраняющийся метаболический ацидоз при наличии открытого ОАП является показанием к процедуре Рашкинда (баллонная атриосептостомия) для улучшения смешивания крови на предсердном уровне
- § Оперативное лечение необходимо в первые недели жизни
 - ı Операции Мастарда, Сеннинга (гемодинамическая коррекция)
 - ı Операция артериального переключения (анатомическая коррекция)

ДЕФЕКТ МЕЖЖЕЛУДОЧКОВОЙ ПЕРЕГОРОДКИ



- § Наиболее распространенный ВПС
- § Существует большое количество анатомических вариантов, которые определяют прогноз и тактику лечения

Основные клинические признаки

- § Систолический шум у левого нижнего края грудины, расщепление II тона на легочной артерии, систолический шум на верхушке сердца
- § Гипертрофия левого желудочка, кардиомегалия
- § Тахипноэ, одышка, влажные хрипы в легких
- § Частые респираторные инфекции
- § Гепатомегалия

Медикаментозное лечение

§ Направлено на уменьшение патологических эффектов гиперволемии малого круга кровообращения

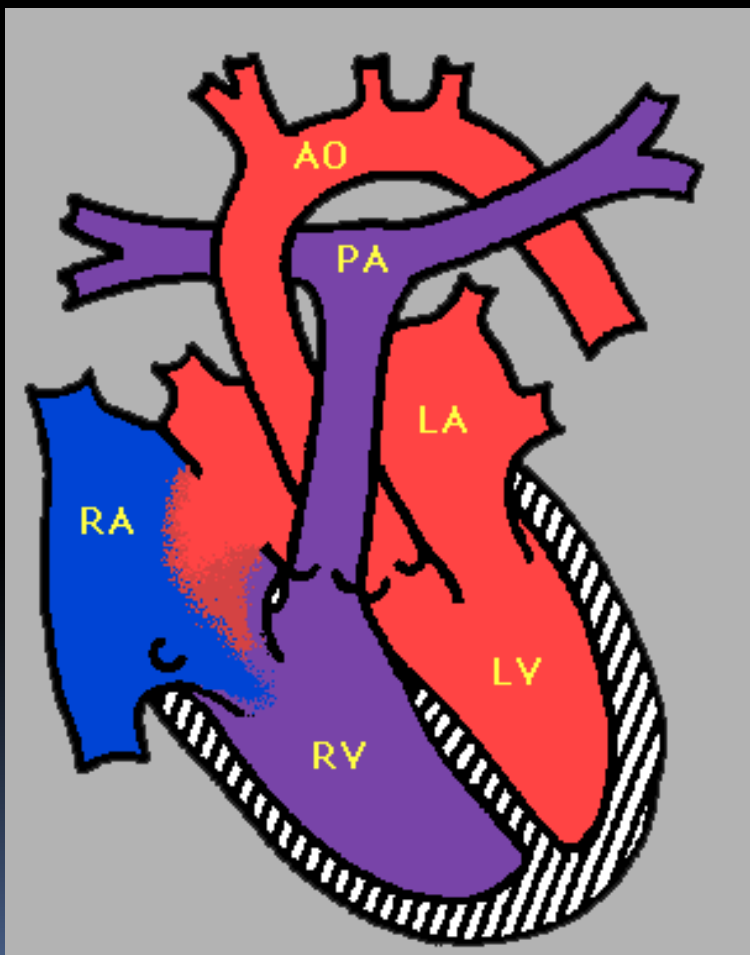
- ú Диуретики
- ú Ингибиторы АПФ
- ú Дигоксин

Хирургическое лечение

§ Срок оперативного вмешательства определяется размером и локализацией дефекта

- ú Большие нерестриктивные дефекты оперируются, как правило, в течение первых 6 мес жизни
- ú Паллиативная операция – бандирование легочной артерии
- ú Радикальная коррекция – пластика дефекта заплатой
- ú Возможно эндоваскулярное закрытие дефекта

Дефект межпредсердной перегородки



- § Второй по распространенности ВПС
- § Часто проявляется только бессимптомным сердечным шумом
- § Симптомы сердечной недостаточности как правило не проявляются в течение первых 10 лет жизни
- § Варианты лечения зависят от размера и локализации дефекта

Дефект межпредсердной перегородки

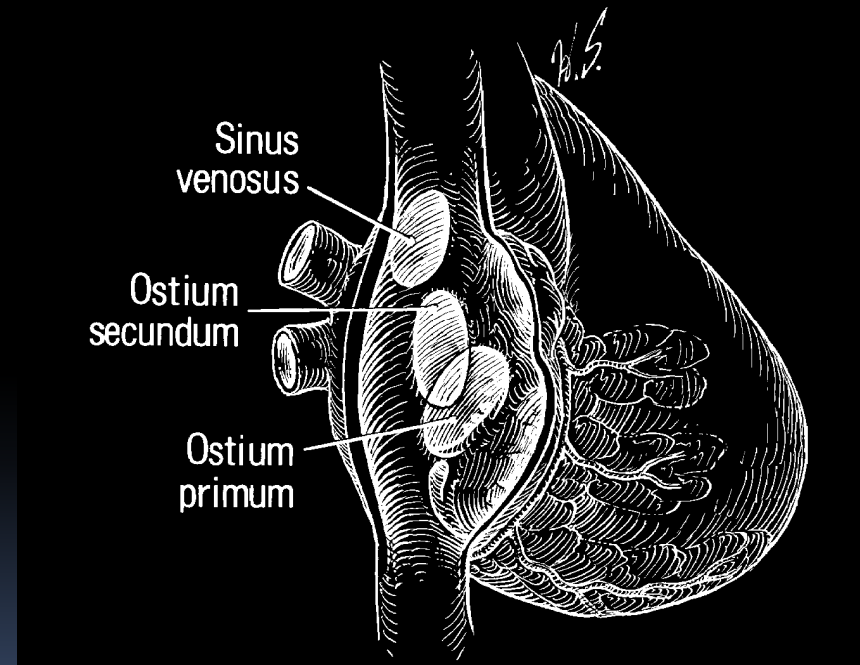
§ Симптомы сердечной недостаточности как правило не проявляются в первые 10 лет жизни

§ Гиперволемия малого круга кровообращения

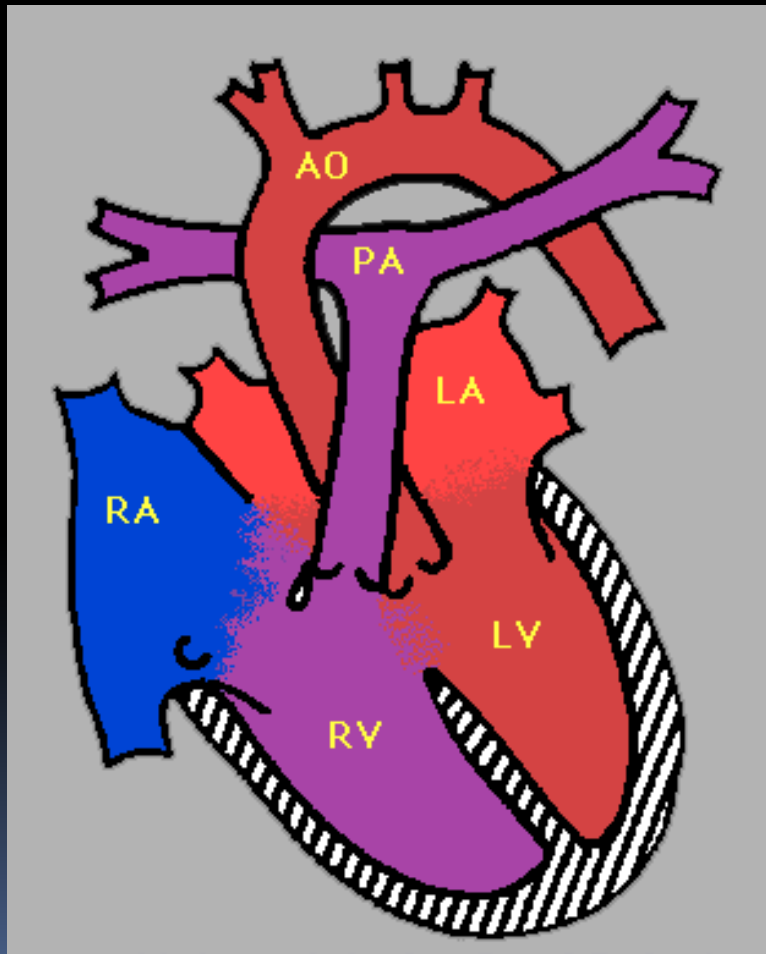
- ú Частые инфекционные заболевания
- ú Парадоксальная эмболия сосудов головного мозга
- ú Недостаточность правого желудочка
- ú Аритмии

Варианты лечения

- § Эндоваскулярное закрытие дефекта окклюзионной системой
- § Открытая операция на сердце с ИК
 - ú Ушивание дефекта
 - ú Пластика дефекта заплатой



Атрио-вентрикулярная коммуникация



- § Дефект межжелудочковой перегородки
- § Дефект межпредсердной перегородки
- § Дефекты формирования митрального и трехстворчатого клапанов
- § В зависимости от анатомии порока выделяют полную форму, неполную, промежуточную форму
- § Часто встречается у детей с болезнью Дауна (50% больных с полной формой АВК)

Атрио-вентрикулярная коммуникация

- § Гемодинамически проявляется большим лево-правым сбросом через септальные дефекты и недостаточностью атриовентрикулярных клапанов
- § Аускультативно выслушивается грубый систолический шум вдоль левого края грудины и на верхушке сердца
- § Быстро развивается застойная сердечная недостаточность (тахипноэ, одышка, гепатомегалия), частые респираторные инфекции, быстро развивается легочная гипертензия

Хирургическое лечение

- § Паллиативная операция - бандирование легочной артерии
- § Радикальная коррекция (пластика ДМЖП, ДМПП, пластика атриовентрикулярных клапанов)

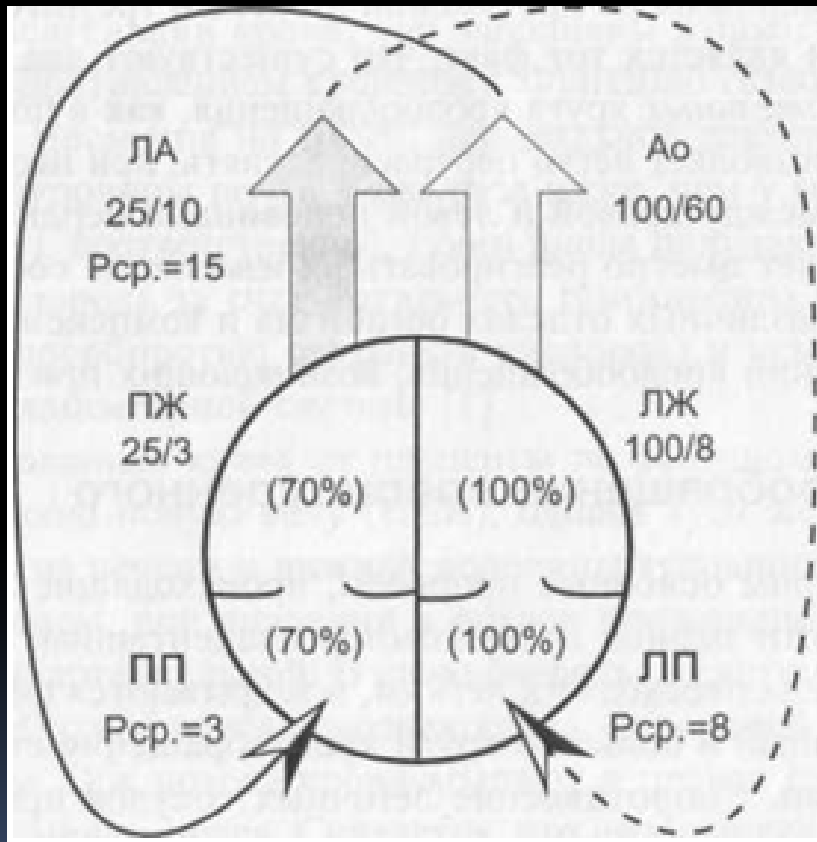
Фетальное кровообращение

- § Высокое давление в малом круге кровообращение, низкое давление в большом круге кровообращения
- § Наличие шунтов между большим и малым кругом кровообращения
 - ı открытое овальное окно
 - ı артериальный проток
- § Параллельная циркуляция

Неонатальное кровообращение

- § Платента прекращает роль органа дыхания, функция газообмена переходит к легким
- § Резко возрастает легочный кровоток, давление в малом круге кровообращения постепенно снижается (в течение 6-8 недель), в большом повышается
- § Закрываются фетальные коммуникации
- § Кровообращение становится последовательным

Постнатальное кровообращение



§ Устанавливаются нормальные гемодинамические параметры работы желудочков

Давление и сатурация в камерах сердца в норме

