

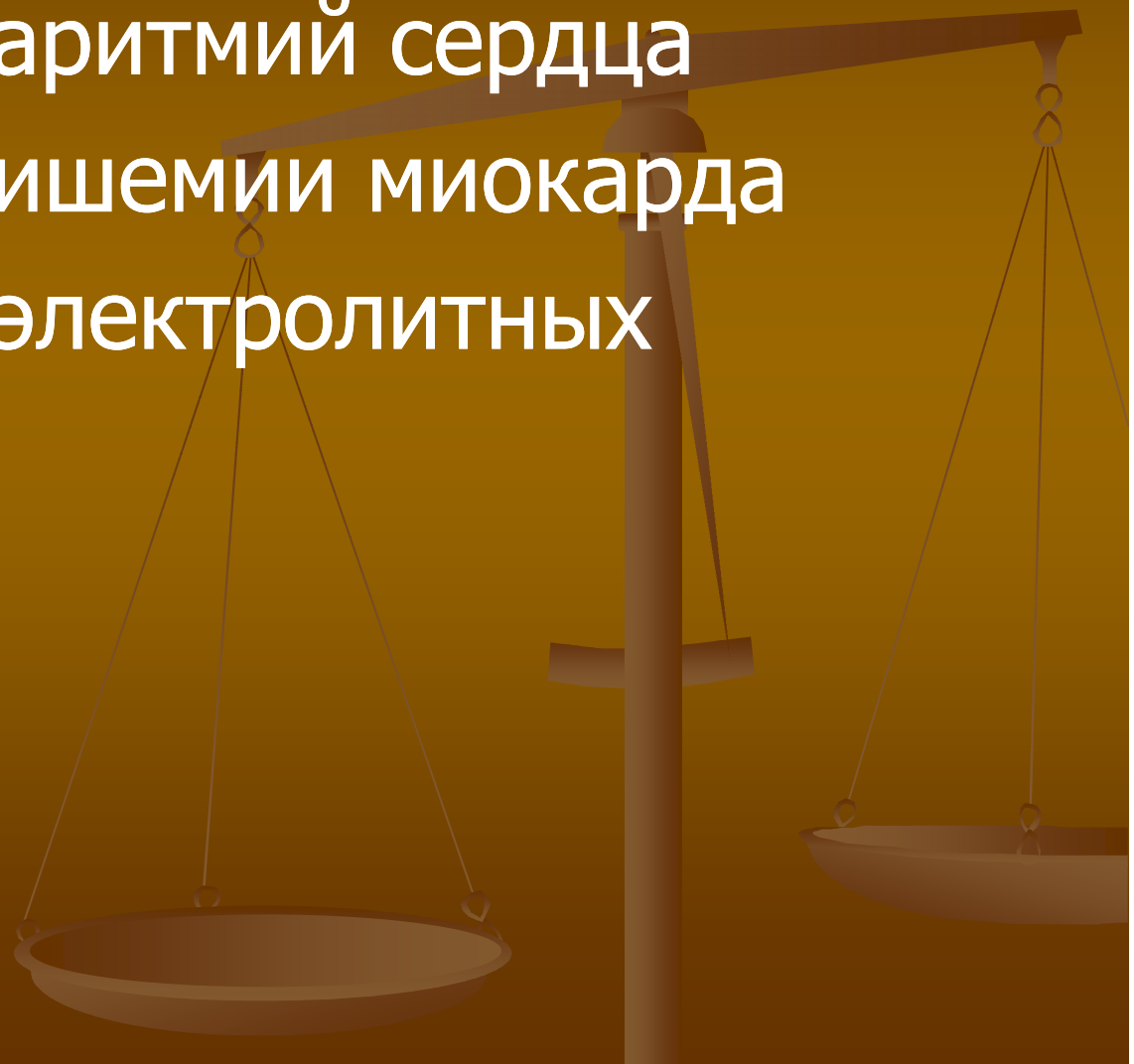Мониторинг в анестезиологии и интенсивной терапии



Шевченко П.В.

Электрокардиография

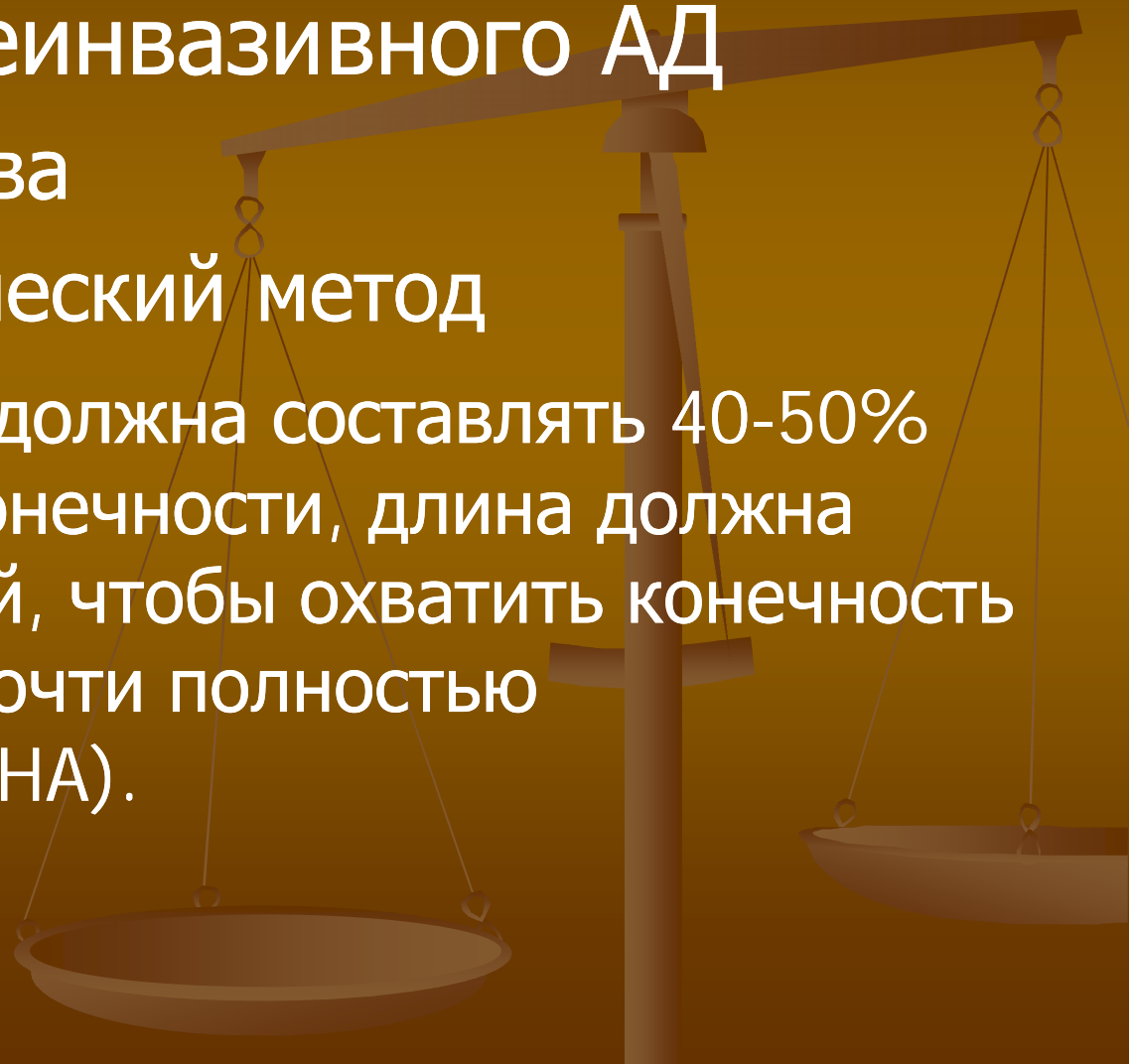
- Диагностика аритмий сердца
- Диагностика ишемии миокарда
- Диагностика электролитных нарушений
- Подсчет ЧСС



Артериальное давление

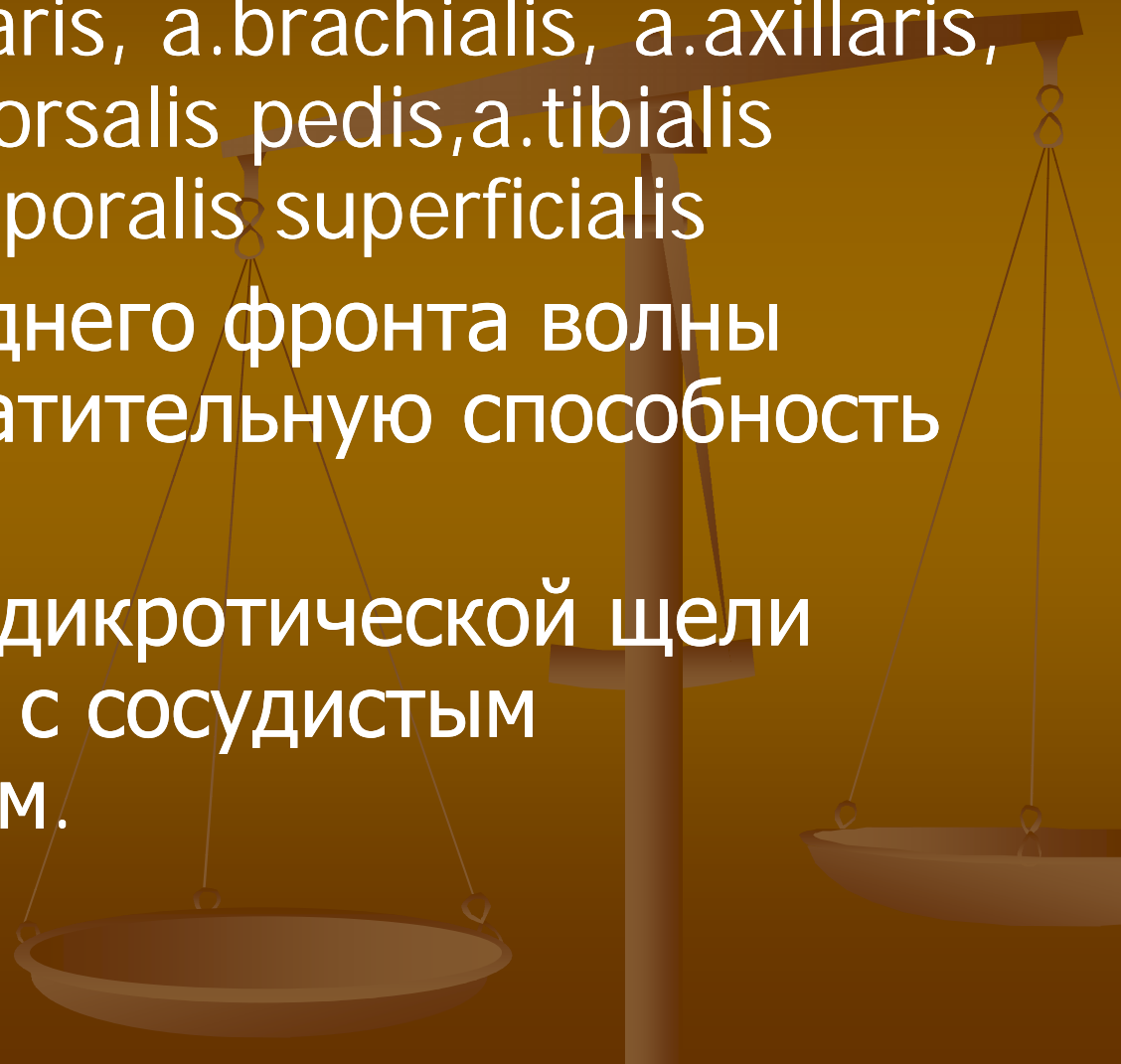
- Измерение неинвазивного АД
 - метод Короткова
 - осциллометрический метод

Ширина манжеты должна составлять 40-50% от окружности конечности, длина должна быть достаточной, чтобы охватить конечность полностью или почти полностью (рекомендации АНА).

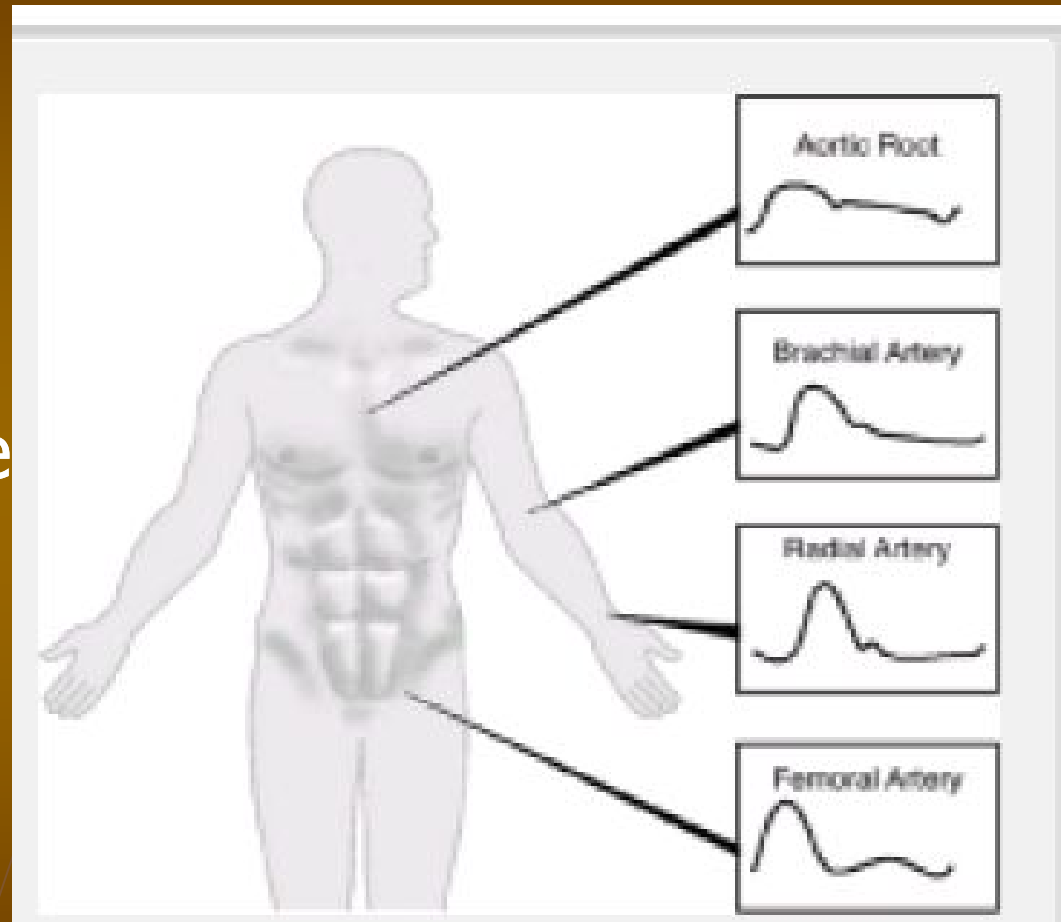


Мониторинг инвазивного АД

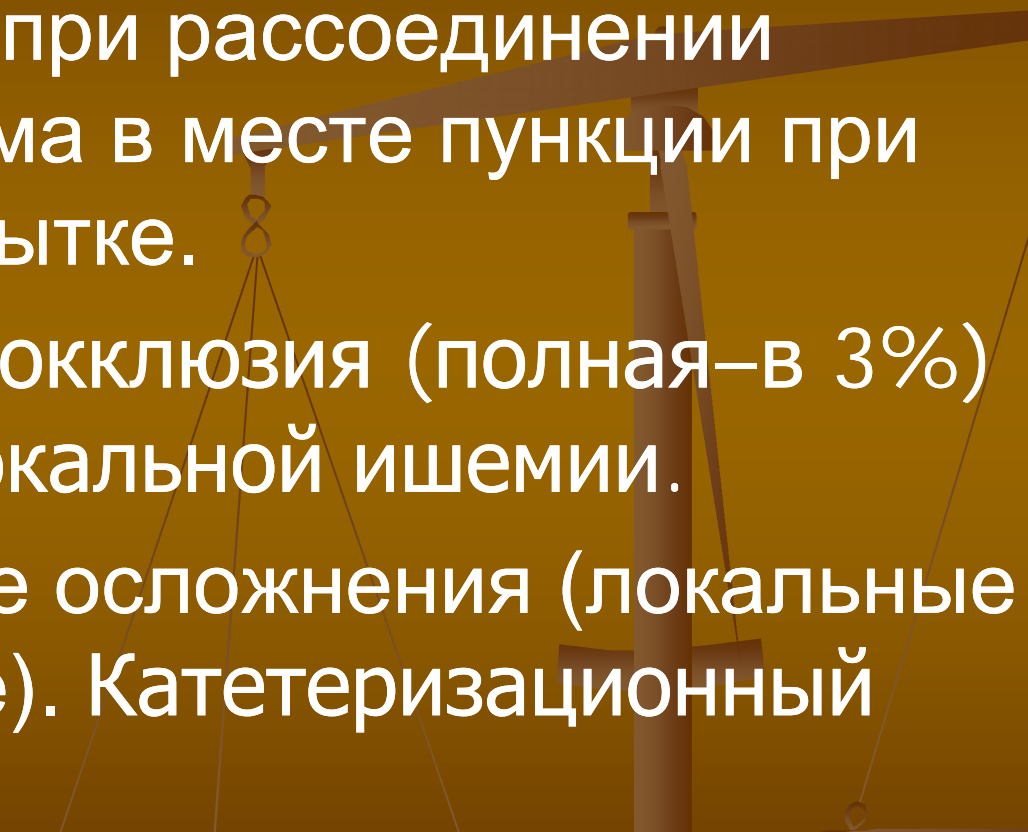
- a.radialis, a.ulnaris, a.brachialis, a.axillaris, a.femoralis, a.dorsalis pedis, a.tibialis posterior, a.temporalis superficialis
- Крутизна переднего фронта волны отражает сократительную способность сердца.
- Расположение дикротической щели ассоциировано с сосудистым сопротивлением.



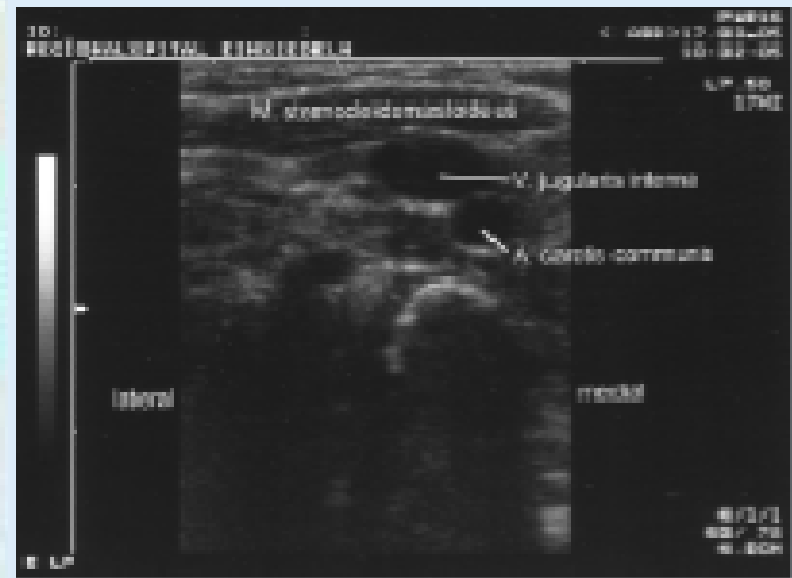
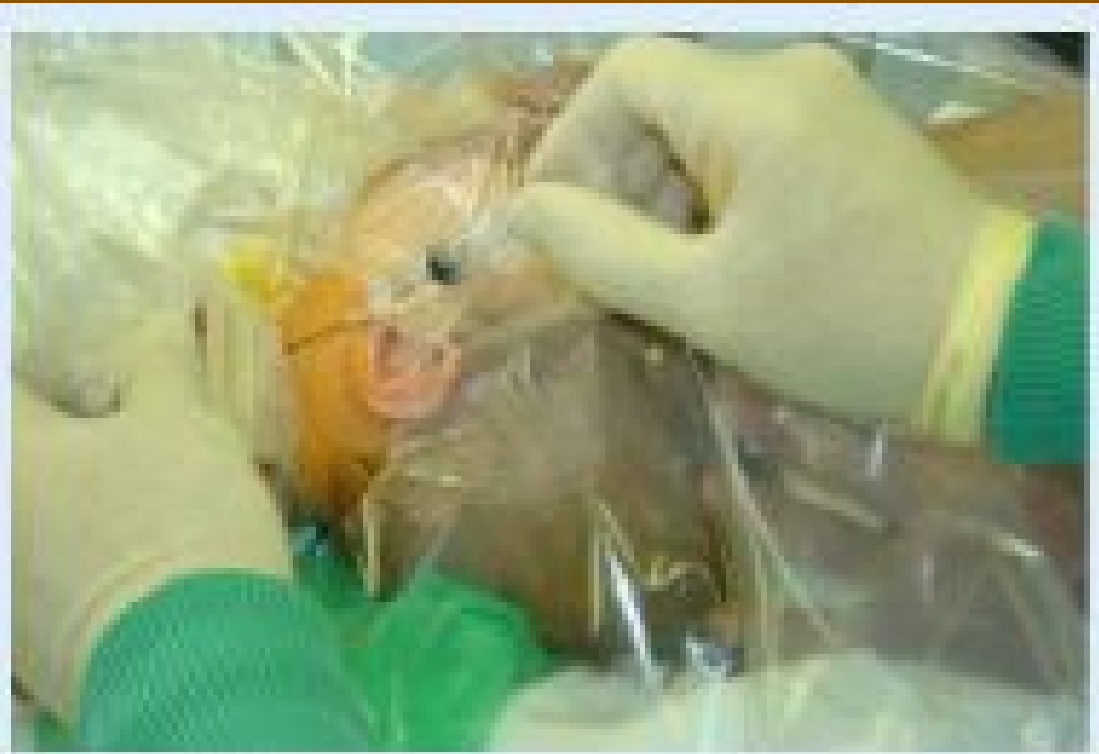- систолическое АД постепенно повышается, а диастолическое понижается по направлению к периферии. Повышение больше выражено при сниженной растяжимости артерий
- среднее АД не изменяется



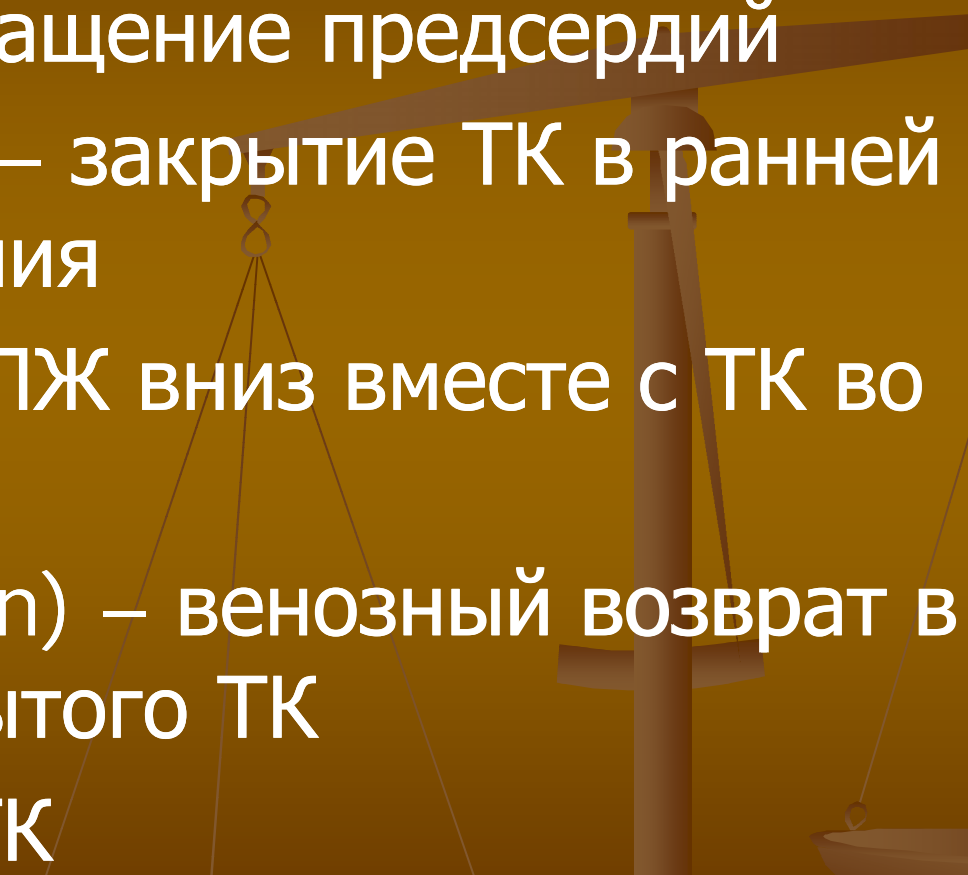
Осложнения

- ▶ Кровотечение при рассоединении линии. Гематома в месте пункции при неудачной попытке.
 - ▶ Артериальная окклюзия (полная – в 3%) с развитием локальной ишемии.
 - ▶ Инфекционные осложнения (локальные или системные). Катетеризационный сепсис (1-3%).
- 

Центральное венозное давление

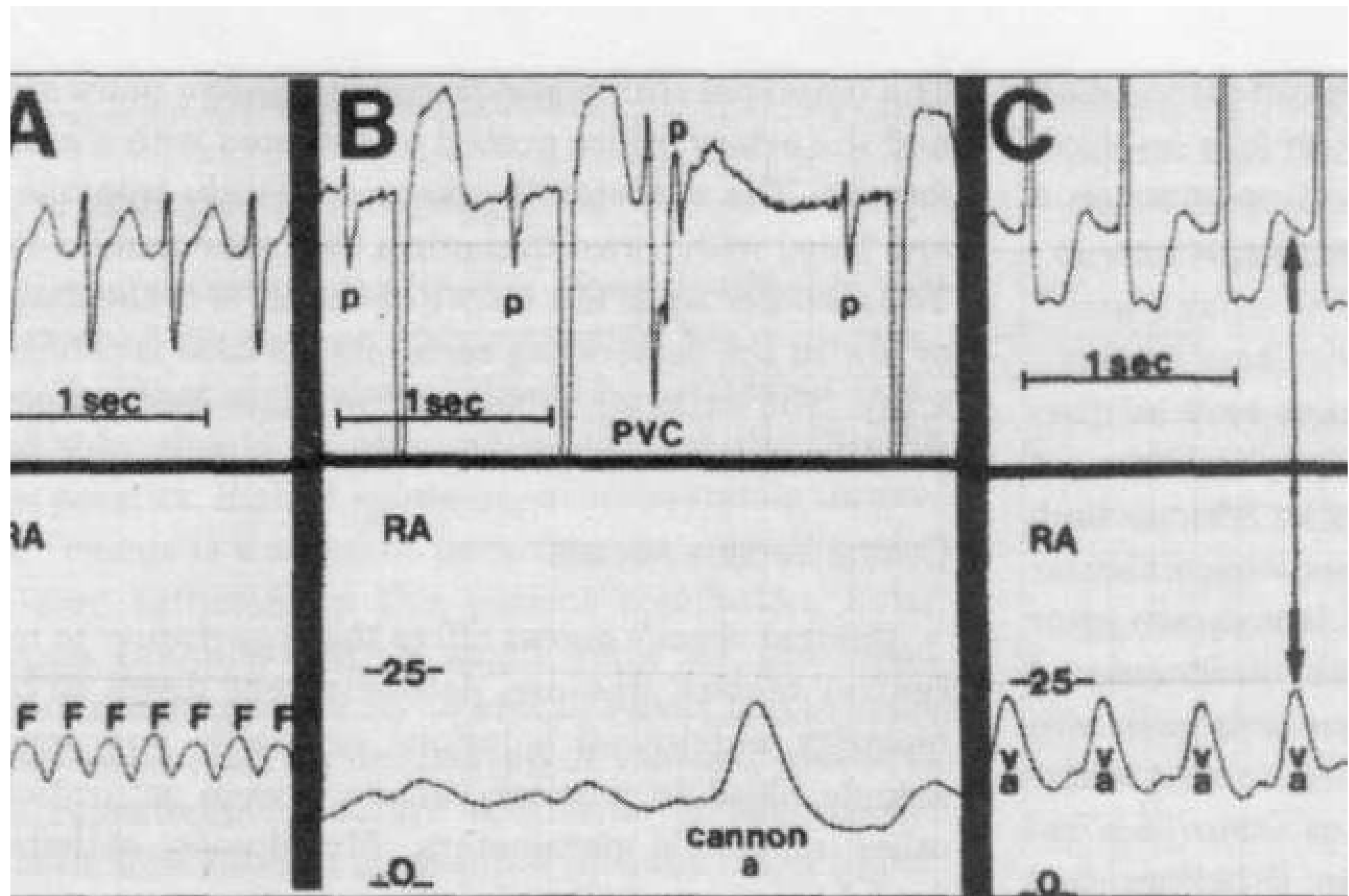


Волны кривой ЦВД

- A (atria) – сокращение предсердий
 - C (contraction) – закрытие ТК в ранней фазе сокращения
 - X – смещение ПЖ вниз вместе с ТК во время систолы
 - V (venous return) – венозный возврат в условиях закрытого ТК
 - Y – открытие ТК
- 

Патологические кривые ЦВД

<p>“Пушечные” волны а</p>	<p>▶ ПП сокращается против обструкции на уровне ТК</p> <p>▶ Сопротивление наполнению ПЖ</p>	<p>-стеноз ТК</p> <p>-миксома ПП</p> <p>-полный АВ-блок</p> <p>-рестриктивный ПЖ</p>
<p>Отсутствующие волны а</p>	<p>Неэффективные предсердные сокращения</p>	<p>Мерцательная аритмия</p>
<p>“Гигантские” V</p>	<p>Давление в ПЖ передается на ПП</p>	<p>Трикуспидальная регургитация</p>



4. **A.** Right atrial (*RA*) pressure waveform demonstrates atrial flutter waves (*F*) at 300/minute. **B.** Right atrial pres-

sure waveform demonstrates a cannon *A* wave. When tachycardia ceases, the *F* waves and *Y* waves remain associated, v-

Венозная сатурация

- Истинная смешанная венозная кровь – кровь легочной артерии (ВПВ+НПВ+коронарное русло)
- Содержание O_2 в смешанной венозной крови:

$$p\text{v}O_2 = 40 \text{ mmHg}$$

$$S\text{v}O_2 = 68-77\%$$

Причины низкой венозной сатурации

$$S_vO_2 = S_aO_2 - (VO_2 / CB \times Hb \times 1,3 \times 10)$$



1



2



3

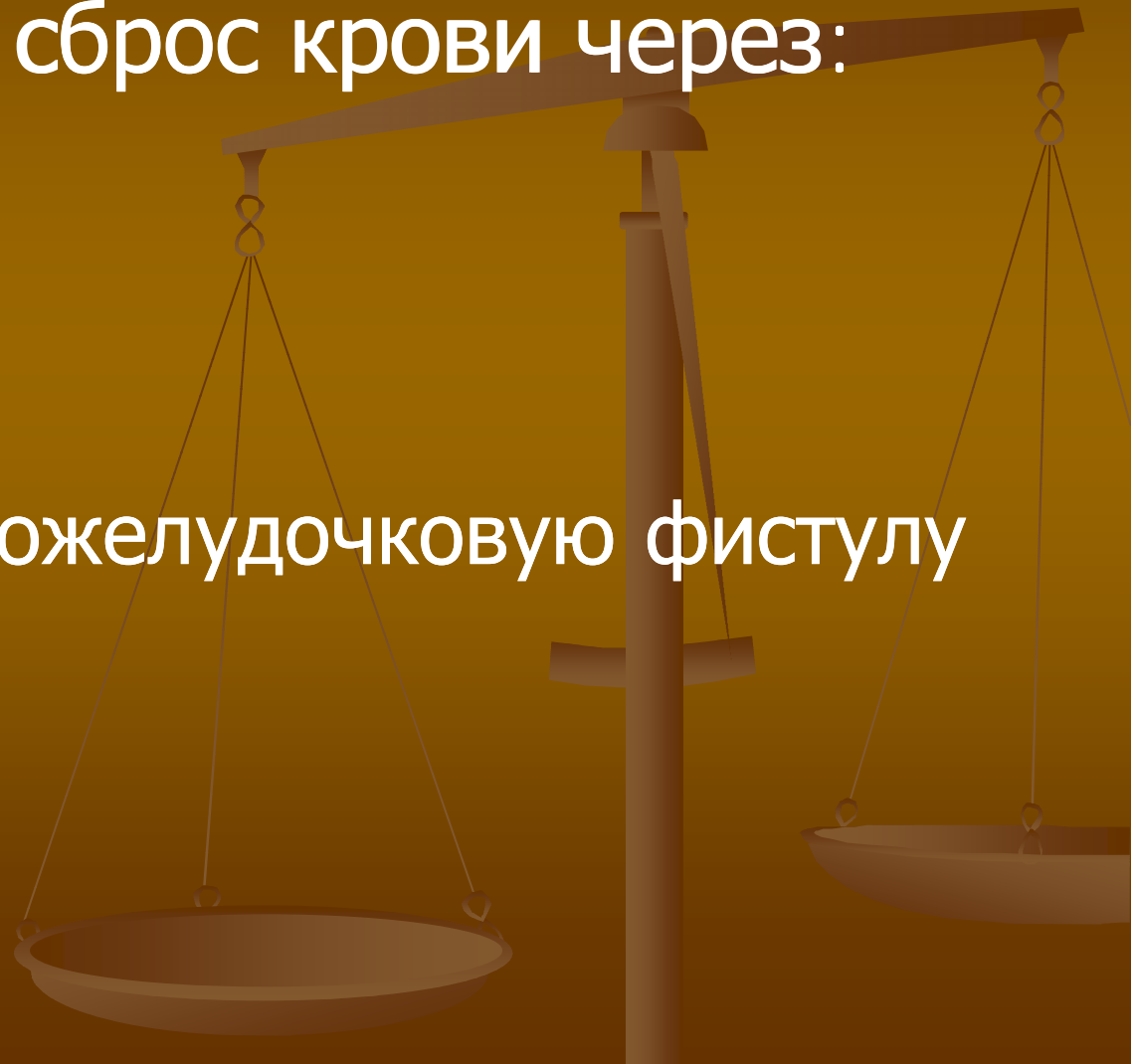

4

1. Гипоксемия
2. Повышенный метаболизм
3. Низкий сердечный выброс
4. Анемия

Повышенная венозная сатурация

- Лево-правый сброс крови через:
 - ДМПП
 - ДМЖП
 - ОАП
 - Коронаро-правожелудочковую фистулу



Церебральная оксиметрия

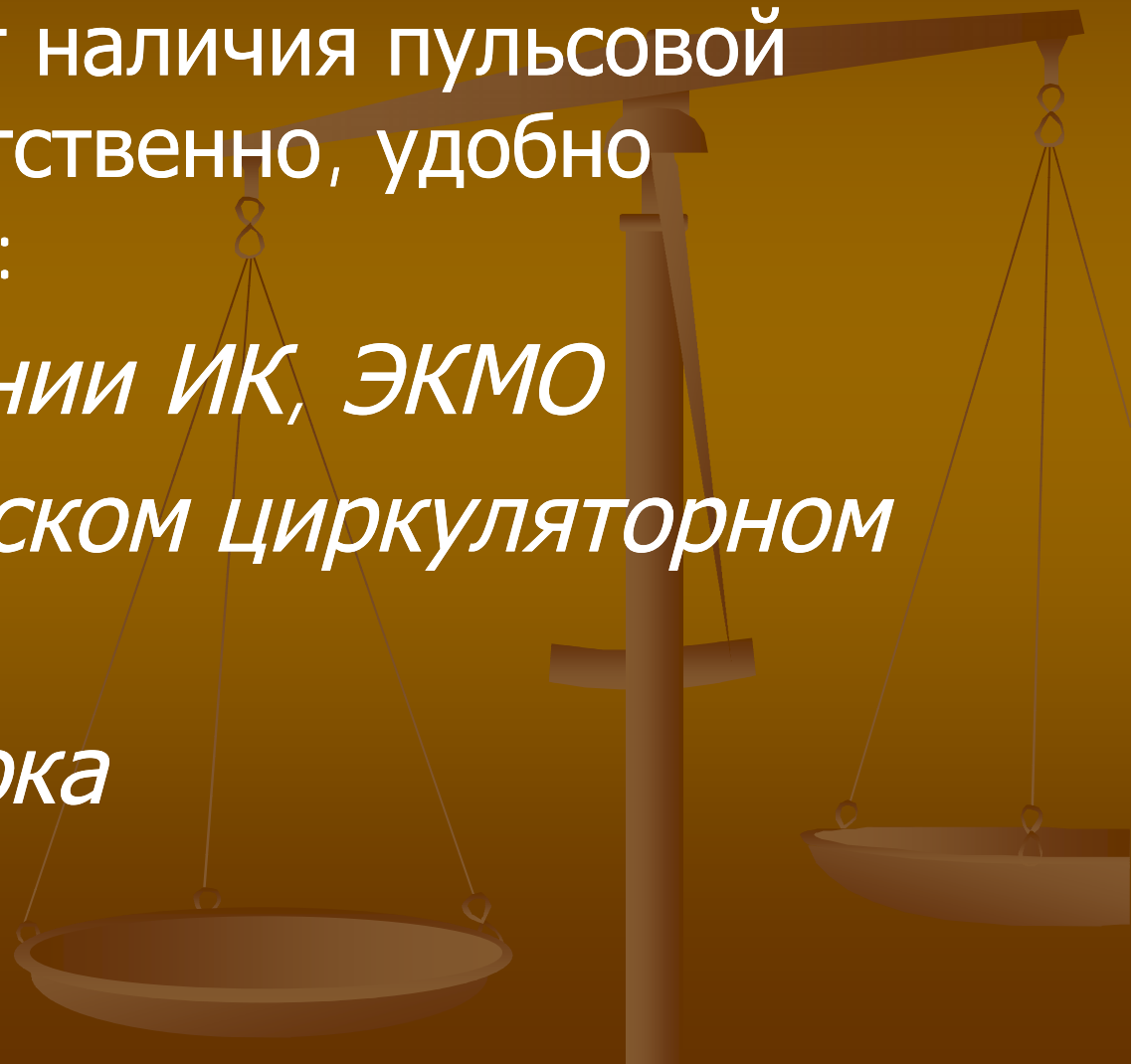
Цель: неинвазивный и непрерывный мониторинг оксигенации ткани головного мозга (rSO_2).

Принцип спектроскопии в близком к инфракрасному спектре.

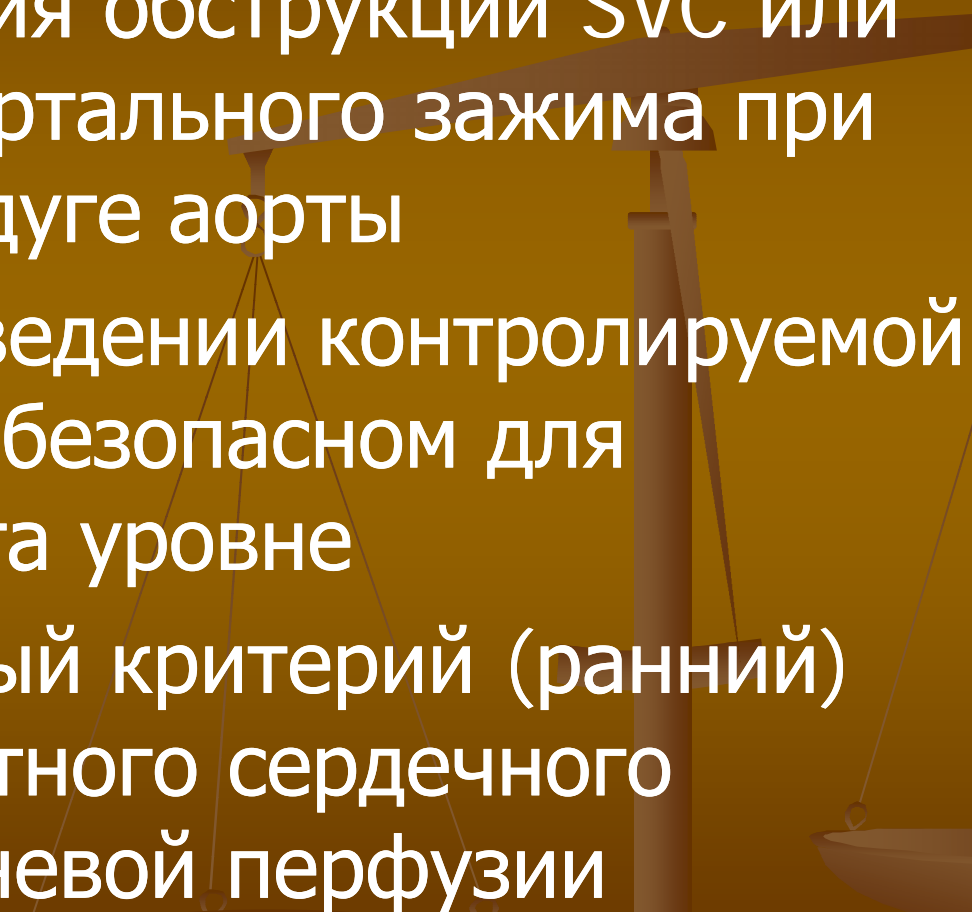
- INVOS (Somanetics, USA) - IN-Vivo Optical Spectroscopy.

При измерении регионарного кислородного насыщения в ткани головного мозга данным методом нет зависимости от наличия пульсовой волны. Соответственно, удобно использование:

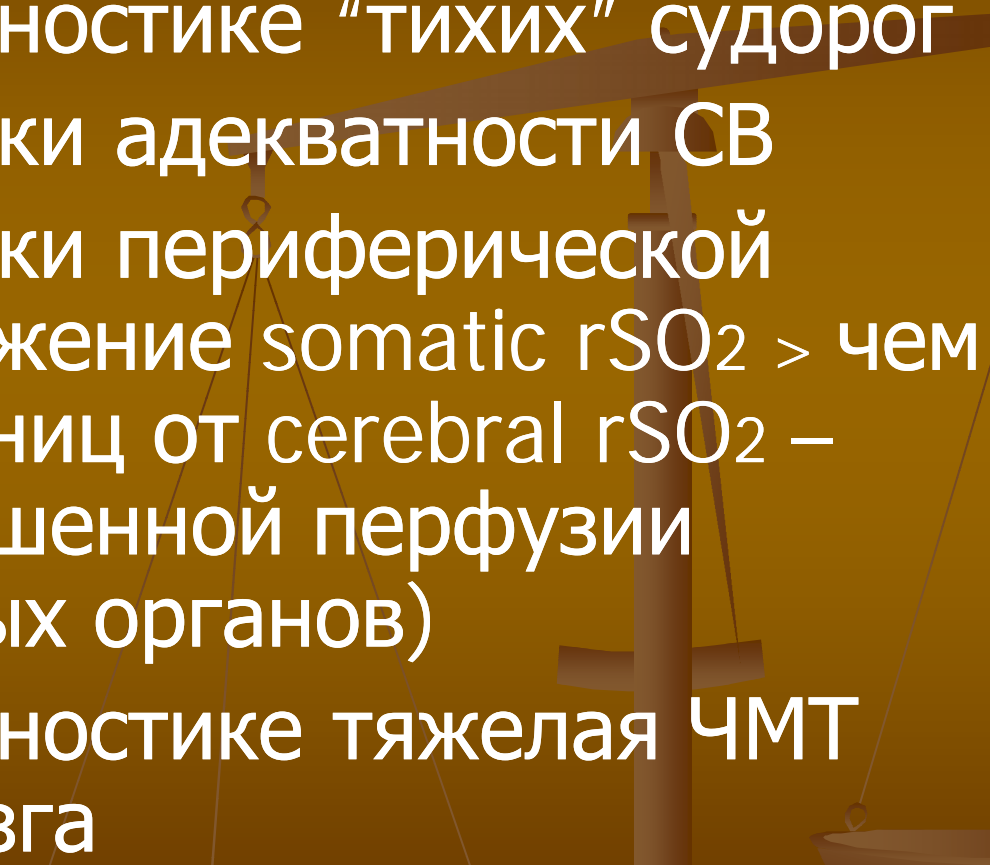
- *При проведении ИК, ЭКМО*
- *Гипотермическом циркуляторном аресте*
- *В терапии шока*



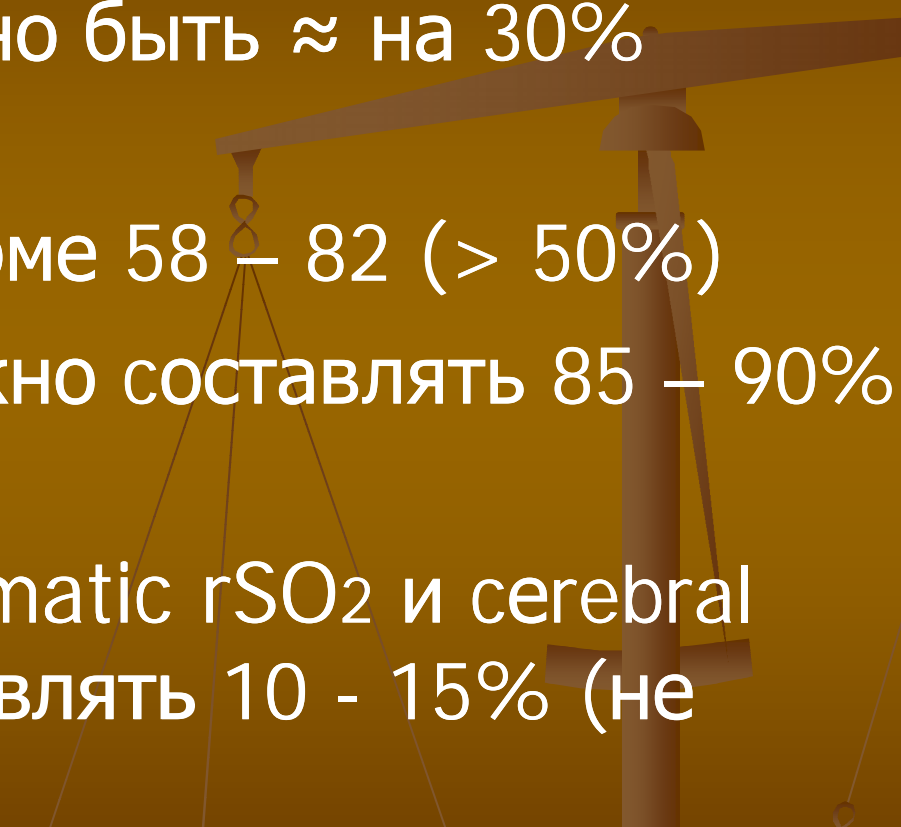
Частные точки приложения NIRS (near-infrared spectroscopy) в условиях операционной

- Ранняя детекция обструкции SVC или диспозиции аортального зажима при операциях на дуге аорты
 - Помощь в проведении контролируемой гипотензии на безопасном для головного мозга уровне
 - Дополнительный критерий (ранний) оценки адекватного сердечного выброса и тканевой перфузии
- 

Частные точки приложения NIRS в условиях PICU

- Помощь в диагностике “тихих” судорог
 - Критерий оценки адекватности СВ
 - Критерий оценки периферической перфузии (снижение somatic rSO₂ > чем на 10 – 15 единиц от cerebral rSO₂ – критерий нарушенной перфузии неприоритарных органов)
 - Помощь в диагностике тяжелая ЧМТ или смерти мозга
- 

Нормы и целевые показатели

- Cerebral rSO₂ должно быть \approx на 30% меньше SaO₂
 - Cerebral rSO₂ в норме 58 – 82 (> 50%)
 - Somatic rSO₂ должно составлять 85 – 90% от SaO₂
 - Разница между somatic rSO₂ и cerebral rSO₂ должна составлять 10 - 15% (не выше и не ниже).
- 

Опции по оптимизации rSO_2

Дисбаланс перфузии

- ▶ Оптимизировать кровяное давление
- ▶ Устранить механическую обструкцию (позиция головы, канюли)
- ▶ Увеличить сердечный выброс
- ▶ Довести CO_2 до нормальных цифр

Сниженная оксигенация

- ▶ Увеличить FiO_2
- ▶ Увеличить гематокрит
- ▶ Оптимизировать ИВЛ (реинтубация?)

Сниженная толерантность к ишемии

- ▶ Увеличить поступление анестетика
- ▶ Дополнительное охлаждение

