

ПРОБЛЕМЫ ПЕРВИЧНОЙ ДИАГНОСТИКИ Фолликулярного ВАРИАНТА Папиллярного РАКА Щитовидной ЖЕЛЕЗЫ

В.Е. Папок, М.В. Фридман, Ю.Е. Демидчик

Республиканский центр опухолей щитовидной железы, г. Минск

Ключевые слова: щитовидная железа, папиллярный рак, фолликулярный вариант, диагностика, лечение.

Проведен анализ не диагностированных на дооперационном этапе 24 случаев фолликулярного варианта папиллярного рака для определения индивидуальных показаний по объему оперативного вмешательства и дальнейшему ведению пациентов, страдающих этой разновидностью карциномы щитовидной железы.

Размеры узловых новообразований щитовидной железы варьировал от 10 до 65 мм, составляя в среднем $27,9 \pm 14,4$ мм. В 20 (83,3%) наблюдениях отмечалось бессимптомное течение опухолевого процесса. Характерных клинических и сонографических признаков для данного варианта папиллярного рака щитовидной железы выявлено не было. Предложен алгоритм диагностики и лечения больных с фолликулярным вариантом папиллярного рака.

FOLLICULAR VARIANT OF PAPILLARY THYROID CARCINOMA: PRIMARY DIAGNOSIS ISSUES

V.E. Papok, M.V. Fridman, Yu.E. Demidchik

Key words: thyroid, papillary carcinoma, follicular variant, diagnosis, treatment.

The analysis of 24 cases of follicular variant of papillary thyroid carcinoma that had not been confirmed before the operation was carried out in order to determine individual specific scope of the operative treatment and subsequent medical observation. Mean size of the thyroid nodules was 27.9 ± 14.4 mm (10-65 mm). 20 (83.3%) patients had no any symptoms of the neoplasm. Nor specific characteristic clinical neither sonographic features for follicular variant of papillary

thyroid carcinoma were revealed. A new approach to the diagnosis and treatment of the follicular variant of papillary thyroid carcinoma was offered.

ВВЕДЕНИЕ

В течение последних 20 лет в структуре гистологических типов злокачественных новообразований щитовидной железы в Республике Беларусь доминирует папиллярная аденокарцинома [10]. Стандартная диагностика этой опухоли заключается в выполнении ультразвукографии шеи и пункционной аспирационной биопсии опухоли (ПАБ), а анализ цитограммы основывается на обнаружении полиморфных клеток с укрупненными ядрами, внутриядерными цитоплазматическими включениями и наличием многоядерных симпластов.

Как правило, наибольшие трудности возникают при первичной диагностике фолликулярного варианта папиллярного рака (ФВПР), который отличается крайней скудностью диагностических признаков [12]. В этих случаях вероятность гиподиагностики злокачественности существенно увеличивается, а в клинической практике могут возникать ситуации, когда вместо тотальной тиреоидэктомии выполняются операции меньшего объема с потенциальным риском возобновления опухолевого роста в резидуальной тиреоидной ткани или лимфатических узлах шеи.

Целью работы стал анализ не диагностированных на дооперационном этапе случаев ФВПР для возможной индивидуализации показаний по объему оперативного вмешательства и дальнейшему ведению данной категории больных.

МАТЕРИАЛ И МЕТОДЫ

Проанализированы амбулаторные карты, истории болезни, цитологические и гистологические микропрепараты 6 мужчин и 18 женщин, оперированных в Республиканском Центре опухолей щитовидной железы за

период с мая 2006 по август 2007 года (таблица 1). Средний возраст больных составил 37 ± 13^1 лет (от 15 до 57).

Таблица 1 - Характеристика клинических наблюдений

ФИО	Возраст на момент операции	Длительность анамнеза, лет	Наличие жалоб	Максимальный размер опухоли, мм	TNM
АВВ	57,0	14,4	-	30	T2N0M0
БАП	50,5	1,5	-	17	T1N0M0
ГАИ	17,5	1,6	-	15	T1N0M0
ДИВ	44,5	2,0	-	42	T3N0M0
ЗЛД	41,0	6,0	-	12	T1N0M0
КАП	20,4	0,1	+	26	T2N0M0
КТВ	46,0	1,2	-	12	T1N0M0
ЛНЛ	31,0	1,6	-	37	T2N0M0
ЛНВ	51,9	0,3	-	18	T1N0M0
ЛКА	21,2	1,9	-	26	T2N0M0
ЛОН	25,8	1,1	-	25	T2N0M0
ЛНН	36,1	2,2	-	15	T1N0M0
НЕВ	22,7	0,7	-	24	T2N0M0
ОНИ	29,0	1,0	+	21	T2N0M0
ОРА	49,2	15,3	-	50	T3N0M0
ПЕВ	53,7	0,2	-	45	T3N0M0
ПЕА	41,9	10,0	-	34	T2N0M0
РВА	44,5	1,7	-	42	T3N0M0
СЛА	30,4	6,5	-	14	T1N0M0
ХРА	47,1	4,4	-	13	T1N0M0
ШВГ	52,3	5,0	+	65	T3N0M0
ЩАС	15,9	7,3	-	10	T1N0M0
ЩЕА	20,1	0,2	+	37	T2N0M0
ЯВМ	29,1	8,4	-	40	T2N0M0

Для исследования отбирались случаи ошибочной первичной УЗИ и цитологической диагностики, когда характер патологического очага расценивался как доброкачественный при размерах новообразования более 10 мм. В указанных наблюдениях интраоперационная морфологическая экспресс диагностика не производилась.

¹ Стандартное отклонение

Ультрасонографическое исследование осуществлялось на аппаратах Hitachi 405 или Siemens G60 с использованием линейных датчиков 7,5 или 10 МГц. Во всех наблюдениях отмечали следующие ультразвуковые признаки: эхогенность, структуру узлового новообразования, характеристику контуров узла, наличие гипоехогенного ободка (хало) и присутствие кальцинатов. Дополнительно оценивался объем щитовидной железы и узловых новообразований, а также их локализация.

Биопсию проводили в горизонтальном положении больного с применением валика для разгибания шеи. Для пункции использовали иглу №22, длиной 4 см с наружным диаметром 0,8 мм и одноразовый шприц объемом 10 мл. Перед выполнением процедуры датчик ориентировали в непосредственной близости к очагу поражения. Введение и перемещение иглы, а также выбор точки для получения материала контролировали на мониторе.

РЕЗУЛЬТАТЫ

Чаще всего в изучаемой выборке выявлялись бессимптомные узловые новообразования, которые по результатам неоднократно выполняемых УЗИ шеи и ПАБ интерпретировались как доброкачественные. Поводом для госпитализации в хирургическое отделение во всех случаях было цитологическое заключение об обнаружении “аденомы” (n=7; 29,2%) или “фолликулярной” опухоли щитовидной железы (n=16; 66,7%). У одного больного по результатам ПАБ диагностирована “оксифильноклеточная опухоль”.

Отсутствие клинических признаков заболевания отмечено в 20 (83,3%) наблюдениях и только у 4 больных имели место жалобы на дискомфорт при глотании или наличие узла, деформирующего контуры шеи. Госпитализации в стационар Центра опухолей щитовидной железы, как правило, предшествовал продолжительный период, который в среднем составил 3,9 года (максимальный срок – 15 лет).

Размеры узловых новообразований варьировали от 10 до 65 мм, составляя в среднем $27,9 \pm 14,4$ мм. В исследуемой выборке больных подозрительные узлы одинаково часто обнаруживались в правой или левой доле щитовидной железы. Закономерной локализации опухоли в определенном сегменте доли органа не выявлены. Основные ультразвуковые характеристики обнаруженных опухолевых узлов представлены в таблице 2.

После обследования всем больным проведено плановое хирургическое лечение. Объем оперативных вмешательств в 22 (91,7%) случаях заключался в выполнении гемитиреоидэктомии на стороне поражения. У одного больного произведена резекция нижнего полюса щитовидной железы и еще в одном наблюдении выполнена тотальная тиреоидэктомия в связи с сопутствующим полинодулярным зобом.

Таблица 2 - Ультразвуковая семиотика ФВПР

Эхографические признаки (n=24)	Абсолютное число	%
Эхоструктура:		
однородная	9	37,5
неоднородная	15	62,5
Эхогенность:		
гипоэхогенный	11	45,8
изоэхогенный	12	50,0
гиперэхогенный	1	4,2
Контур узла:		
четкие, ровные	20	83,3
нечеткие, неровные	4	16,7
«Хало»:		
есть	11	45,8
нет	13	54,2
Кальцификаты:		
есть	4	16,7
нет	20	83,3

У 5 (20,9%) больных на первом этапе лечения операция дополнялась удалением клетчатки уровня VI на стороне поражения. В результате

гистологического исследования во всех случаях установлен ФВПР, причем в 9 (37,5%) наблюдениях опухоль соответствовала категории pT1, в 10 (41,7%) – pT2 и в 5 (20,8%) – pT3.

В 11 (45,8%) наблюдениях после получения результатов завершающего морфологического изучения было принято решение о выполнении повторной операции в объеме удаления остаточной тиреоидной ткани в сочетании с двусторонней латеральной шейной лимфодиссекцией. При завершающем исследовании резектата щитовидной железы и удаленных лимфатических узлов признаков резидуального опухолевого роста у этих больных не выявлено.

ОБСУЖДЕНИЕ

В настоящее время УЗИ занимает ведущее место в выявлении заболеваний щитовидной железы. Этот метод диагностики применяется для выявления патогномоничных сонографических характеристик узловых новообразований, оценки их размера, объема, топографии и широко используется для целей скрининга. Чувствительность УЗИ составляет 65,2% - 93,9%, специфичность – 71,1%-97,4%, а диагностическая точность – 58,6%-93,8% [2,3,5].

Чаще всего онкологическую настороженность вызывают гипоэхогенные узлы с гетерогенной структурой, неровными и нечеткими контурами [6,7,9]. По мнению М.М. Абдулхалимовой с соавт. [1], П.С. Ветшева с соавт. [4] и Messina G. et al. [20], ультразвуковая семиотика злокачественной опухоли характеризуется значительной вариабельностью. Структура узла может быть гипоэхогенной солидной, изоэхогенной солидной, гиперэхогенной солидной, смешанной или кистозной. В большинстве случаев развитие рака щитовидной железы сопровождается снижением акустической сопротивляемости в области опухолевого узла [15]. При этом, злокачественные опухоли визуализируются как гипоэхогенные образования в 51,4 – 87% [16,17].

Messina G. et al. [20] считают, что гипоэхогенная солидная структура новообразования не патогномонична, но подозрительна в отношении рака,

особенно при изолированном узле у мужчин и при увеличении размеров узла на фоне супрессивной терапии левотироксином.

Рак имеет гипоэхогенную структуру в 60-70% случаев, в то время как гиперэхогенные новообразования выявляются лишь в 2-4% узлов. Смешанная эхогенность наблюдается в 5-10% наблюдений, а 15-25% карцином выглядят изоэхогенными [20].

В 51-81% внешние границы опухоли четко не определяются [15, 22], встречаются анэхогенные участки, представляющие собой полости распада [1, 4, 8, 9].

По мнению Okour K.I. [21], злокачественный узел обычно бывает гипоэхогенным (53,7%), имеет неровный контур (58%), слабо очерчен (62%), по структуре выглядит солидным (88,4%) и содержит жидкостные включения. Некоторые считают, что наличие мелких гиперэхогенных включений - микрокальцинатов - может свидетельствовать о малигнизации узлового образования, хотя кальцинаты (гиперэхогенные включения, дающие акустическую тень) могут иногда встречаться даже в неизменной ткани железы [4].

Takashima S. et al. [24] оценили значение микрокальцинатов в 259 узлах, сравнив ультразвуковую картину и данные морфологического исследования. Из всех ультразвуковых особенностей микрокальцинаты обладали наибольшей точностью (76%), специфичностью (93%) и положительным предсказательным результатом (70%) в отношении рака, однако чувствительность этого признака оказалась довольно низкой (36%).

Kakkos et al. [23] указывают, что наличие кальцинатов в солитарном узле увеличивает вероятность злокачественной опухоли в 2,5 раза, а для лиц моложе 40 лет в 3,8 раза.

Чувствительность УЗИ в выявлении рака щитовидной железы различна, зависит от размера опухоли, характера сопутствующих или фоновых изменений

ткани органа и, не в последнюю очередь, от опыта и профессиональной подготовки врача-диагноста.

Многие указывают на разнообразие эхосемиотики гистологических подтипов рака щитовидной железы. Koike et al. [17] показали, что в случае опухолей с преобладающей фолликулярной структурой чувствительность метода составляет всего 18,2%, а специфичность 88,7%. В то же время для злокачественных новообразований с иной архитектурой – 86,5 и 92,3% соответственно.

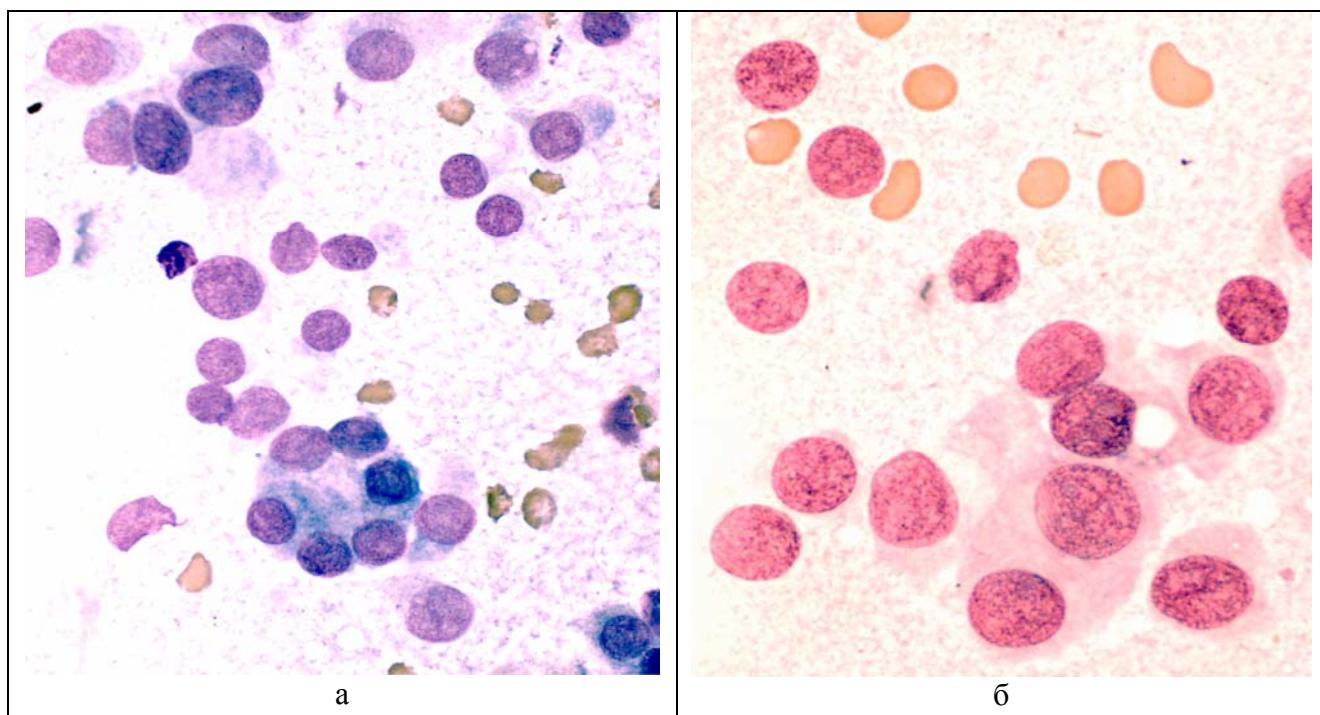
Lu C. et al. [19] на основании ретроспективного анализа ультразвуковой картины узла в щитовидной железе у 47 больных попытались создать "портрет" папиллярного рака щитовидной железы. Нечеткие контуры соответствуют инвазии (84% чувствительность и 31% специфичность), анэхогенная структура - кистозной дегенерации (42% и 79% соответственно), гиперэхогенные включения - микрокальцинатам (50% и 52%), гипозхогенный ободок ("хало") – выраженной капсуле (42% и 88%). Увеличение лимфатических узлов с чувствительностью 18% и специфичностью 100% характерно для метастаза. Таким образом, папиллярный рак сосочкового и смешанного строения чаще имеет гипозхогенную гетерогенную структуру и нечеткий контур.

Полученные нами данные подтверждают, что ФВПР не имеет специфических сонографических признаков, которые позволяли бы провести дифференциальную диагностику с доброкачественными опухолями щитовидной железы. Ограниченная результативность ПАБ на дооперационном этапе и цитоморфологических методов на интраоперационном этапе обследования не позволяет четко разграничивать доброкачественные и злокачественные процессы.

ЗАКЛЮЧЕНИЕ

В настоящее время утвердилась точка зрения о бесперспективности использования методов пункционной биопсии и срочного исследования по замороженным срезам для верификации экспансивно растущего ФВПР у

взрослых [18]. Собственный опыт свидетельствует, что после получения окончательного заключения и ретроспективной оценки материала пункционной биопсии (рисунок 1), максимально возможный уровень верификации – подозрение в отношении ФВПР [13]. Кроме вышеперечисленных молекулярных, морфологических и клинических особенностей этой карциномы, чрезвычайно затрудняющих дифференциальную диагностику с доброкачественными новообразованиями, следует упомянуть о существовании переходной формы (между папиллярным и фолликулярным раком), имеющей сходный профиль генетических мутаций и растущей в виде одиночного инкапсулированного узла фолликулярной архитектоники с минимальной инвазией. Эти новообразования, где ядра опухолевых клеток не несут всех патогномоничных признаков папиллярного рака, однако, явно больше, светлее и разнообразнее по форме, чем ядра, характерные для фолликулярного рака, называют “гибридными” или “высоко дифференцированными карциномами без дальнейшего уточнения”.



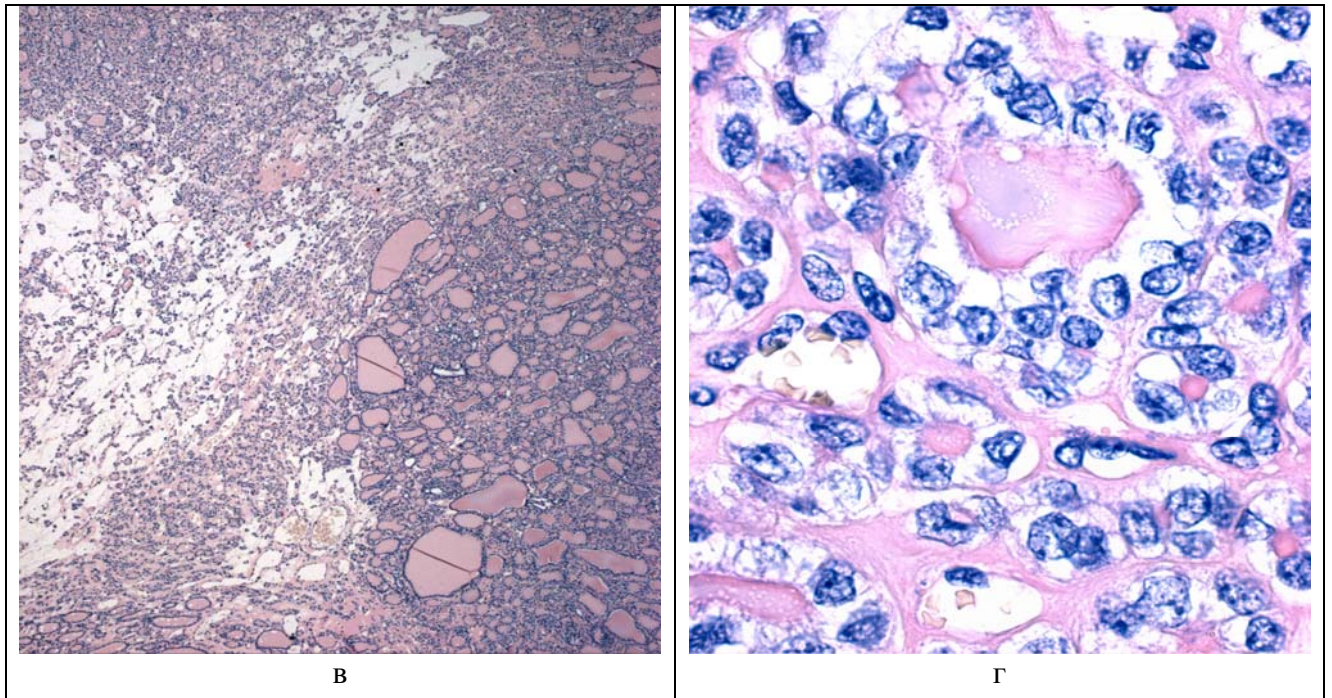


Рисунок 1 - Морфологические особенности инкапсулированного фолликулярного варианта папиллярного рака (а, б – материал пункционной биопсии, окраска азуром и эозином, ув. x1000; в, г – рутинное гистологическое исследование, окраска гематоксилином и эозином, ув. x50 и x1000); а – клетки эпителия щитовидной железы с выраженным ядерным полиморфизмом, располагающиеся изолированно и формирующие фолликулярные структуры; б – оксифильная цитоплазма и двуядерные клетки; в – эмбрионально-фетальная гистоархитектоника; г – из патогномоничных для папиллярного рака изменений наиболее выражены внутриядерные борозды.

Клиницисты, сталкиваясь с ФВПР и не имея достоверных сведений о злокачественном потенциале узла щитовидной железы, должны решить сложную дилемму о возможном выполнении повторной операции или о допустимости органосохраняющего вмешательства. По нашему мнению, низкий метастатический потенциал данных опухолей позволяет считать гемитиреоидэктомию достаточным вариантом хирургического лечения при инкапсулированном или экспансивно растущем ФВПР, а алгоритм диагностики и лечения пациентов, страдающих этой разновидностью карциномы, должен включать определенный набор последовательных действий (рисунок 2).

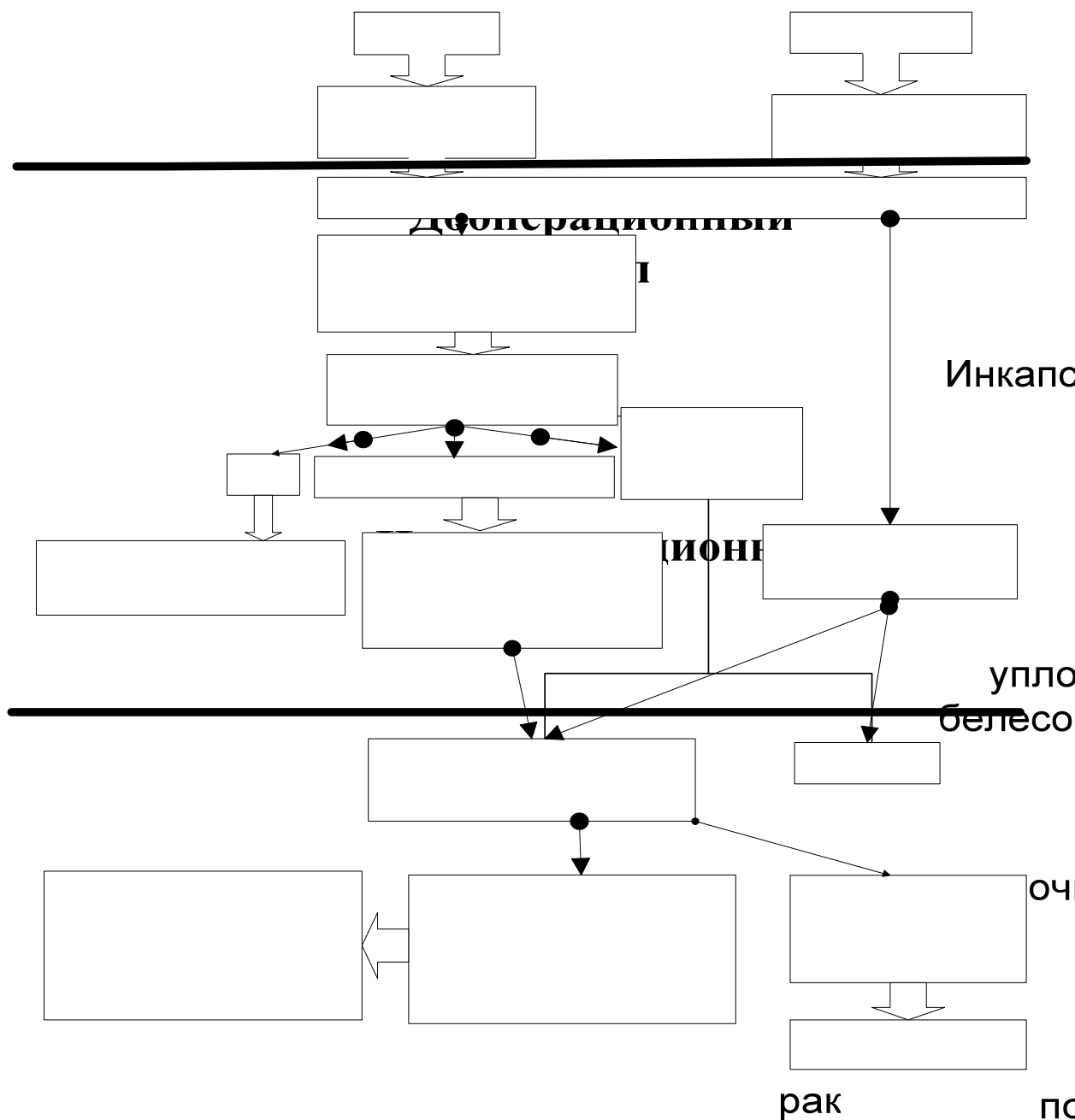


Рисунок 2 - Алгоритм диагностики и лечения ФВПР

В предложенной схеме учитываются особенности всех этапов диагностики фолликулярного варианта папиллярного рака щитовидной железы. До операции, помимо общеклинических исследований, проводится УЗИ щитовидной железы с одновременным проведением функциональной аспирационной биопсии.

Во время операции после гемитиреоидэктомии следует оценить размер, консистенцию и цвет опухоли. Ранее нами было показано, что новообразования желтовато-коричневого цвета, имеющие мягкую консистенцию

нецелесообразно направлять морфологам для проведения срочного исследования [11,14]. Во всех остальных случаях проводится интраоперационное цитоморфологическое исследование.

Следует отметить, что по собственным наблюдениям, выполнение исследования замороженных срезов опухоли возможно при размере последних более 8 мм в диаметре, в противном случае проводится только цитологическая диагностика.

В результате возможны три варианта заключений: “рак” (производится стандартное оперативное вмешательство), “подозрение к раку” (рекомендуется удаление ипсилатеральных лимфатических узлов шеи VI уровня), “фолликулярная опухоль” либо “доброкачественный процесс” (окончание операции в объеме гемитиреоидэктомии).

После завершающего гистологического исследования удаленного препарата выявление ФВПР с признаками инвазии и/или наличием интратиреоидной диссеминации, а также метастатическое поражение региональных лимфатических узлов служит основанием для повторной операции в связи с высоким риском локального или регионарного рецидива. В остальных случаях рекомендуем диспансерное наблюдение.

Таким образом, предлагается новый подход к решению проблемы диагностики и лечения инкапсулированного или экспансивно растущего ФВПР, внедрение которого в практику даст возможность сократить затраты на диагностику и лечение без ущерба для здоровья пациентов.

Список использованных источников

1. *Абдулхалимова М.М., Митьков В.В., Боядаренко В.О. Использование ЦДК в комплексной ультразвуковой диагностике узловых образований щитовидной железы// Ультразвуковая диагностика.-1999.-1.- 74-79.*
2. *Абдулхалимова М.М.. Значение комплексного ультразвукового исследования в диагностике узловых образований щитовидной железы: Автореферат диссертации ... канд. мед наук: 14.00.19 / Мадина Магомедовна АБДУЛХАЛИМОВА; Рос. мед. акад. последиплом. образования ; М.: 2000. -22 с..*

3. Васильченко И. Г.. Изучение диагностических возможностей комплексного ультразвукового исследования щитовидной железы при выявлении новообразований доброкачественной природы: Автореф. дис. ... канд. мед. наук : 14.00.19 / Васильченко Игорь Геннадьевич ; Рос. МАПО МЗ РФ ; М.: 2003. -22.
4. Ветшев П.С., Мельниченко Г.А., Кузнецов Н.С. Заболевания щитовидной железы: Метод. рекомендации / Ветшев П.С., Мельниченко Г.А., Кузнецов Н.С. и др ; М.: АО "Мед. газета", 1996. -160 с.
5. Ветшев П.С., Чилингарики К.Е., Лощенов В.Б., Габаидзе Д.И., Ветшев С.П., Баранова О.В., Озеров С.К. Сравнительная оценка методов исследования при аденомах щитовидной железы// Хирургия.-2001.-10.- 4-10.
6. Паршин В.С., Терентьев Р.О., Цыб А.Ф. Роль эхографии в диагностике малого рака щитовидной железы (Т1) на дооперационном этапе// Российский онкологический журнал.-1998.- 4.-35-38.
7. Припачкина А.П. Возможности ультразвукового метода исследования в диагностике опухолей щитовидной железы: Автореферат диссертации ... канд. мед наук: 14.00.14 / Александра Павловна ПРИПАЧКИНА; РАМН. Онкол. науч. центр им. Н.Н. Блохина ; М.: 1997. -26 с..
8. Романко С.В. Эхосемиотика одиночных солидных образований щитовидной железы: Автореферат диссертации ... канд. мед наук: 14.00.19 / Светлана Ивановна РОМАНКО; РАМН. Мед. радиолог. науч. центр ; Обнинск: 1997. -24 с..
9. Трофимова Е.Ю. Значение ультразвукового исследования при опухолях щитовидной железы. В сб.: "Медицинские последствия аварии на ЧАЭС". 25-27 апреля 1995 года, Минск, Беларусь, с. 31-34.
10. Фридман М. В. Рак щитовидной железы как актуальная клиничко-морфологическая проблема// Медицинская панорама. - Минск. -2007. -N7.-17-20.
11. Фридман М.В., Демидчик Ю.Е. Макроскопическая диагностика опухолей щитовидной железы фолликулярного строения// Медицинская панорама. – 2004. - №5.- с.22-23.
12. Фридман М.В., Демидчик Ю.Е. Вопросы диагностики фолликулярного варианта папиллярного рака щитовидной железы / Актуальные проблемы онкологии и медицинской радиологии: Сб. науч. работ. – Минск: ГУ «НИИ онкологии и мед. радиологии им. Н.Н. Александрова, 2006. – С.147-158.
13. Фридман М.В., Мелешко О.И. Трудности морфологической диагностики фолликулярных опухолей щитовидной железы на до- и интраоперационном этапе // Белорусский медицинский журнал. – 2005. - №2. – С.86-89.

14. Фридман М.В., Неровня А.М., Демидчик Ю.Е. Особенности интраоперационной морфологической диагностики папиллярного рака щитовидной железы// Белорусский медицинский журнал. – 2004. - №4.- с.95-97.
15. Цыб А.Ф., Паришин В.С., Нестайко Г.В.. Ультразвуковая диагностика заболеваний щитовидной железы. М.: Медицина, 1997. – 329 с.
16. Enrico Papini, Rinaldo Guglielmi, Antonio Bianchini, Anna Crescenzi, Silvia Taccogna, Francesco Nardi, Claudio Panunzi, Roberta Rinaldi, Vincenzo Toscano, Claudio Pacella. Risk of Malignancy in Nonpalpable Thyroid Nodules: Predictive Value of Ultrasound and Color-Doppler Features// *J Clin Endocrinol Metab.*-2002.-87(5).-1941–1946.
17. Koike, Eisuke ; Noguchi, Shiro ; Yamashita, Hiroyuki ; Murakami, Tsukasa ; Ohshima, Akira ; Kawamoto, Hitoshi ; Yamashita, Hiroto. Ultrasonographic Characteristics of Thyroid Nodules: Prediction of Malignancy// *Archives of surgery.*-2001.-136(3). - 334-337.
18. LiVolsi V.A., Baloch Z.W. Use and abuse of frozen section in the diagnosis of follicular thyroid lesions // *Endocr.Pathol* 2005. - 16(4). - p. 285-293.
19. Lu C., Chang T., Hsiao Y.L., Kuo M.S. Ultrasonographic findings of papillary thyroid carcinoma and their relation to pathologic changes// *J. Formos. Med. Assoc.*-1994.-93(11-12).- 933-938.
20. Messina G., Viceconti N., Trinti B. Ecotomografia e Color-Uoppler nella diagnosi di carcinoma tiroideo// *Ann. Ital. Med. Int.*-1996. - 11(4).- 263-267.
21. Okour K.I. Заболевания щитовидной железы - сравнение ультразвукового и других методов исследования. *Sonoace International*, 1999, 5: 51-59.
22. Peter Jun, Lawrence C. Chow and R. Brooke Jeffrey. The Sonographic Features of Papillary Thyroid Carcinomas// *Ultrasound Quarterly*. - 2005.-21.-39–45.
23. Stavros K. Kakkos, Chrisoula D. Scopa, Apostolos K. Chalmoukis, Dionissios A. Karachalios, John D. Spiliotis, John G. Harkoftakis, Dionissios D. Karavias, John A. Androulakis, Apostolos G. Vagenakis. Relative Risk of Cancer in Sonographically Detected Thyroid Nodules with Calcifications// *J Clin Ultrasound.*-2000. - 28.-347–352.
24. Takashima S., Fukuda H., Nomura N. et. al. Thyroid nodules: reevaluation with ultrasound// *J. Clin. Ultrasound*. – 1995.- 23(3).- 179-84.